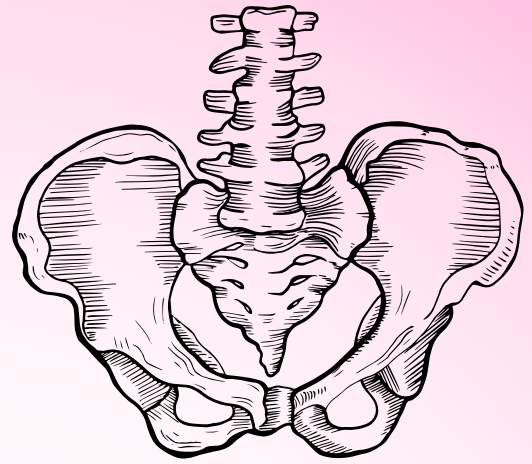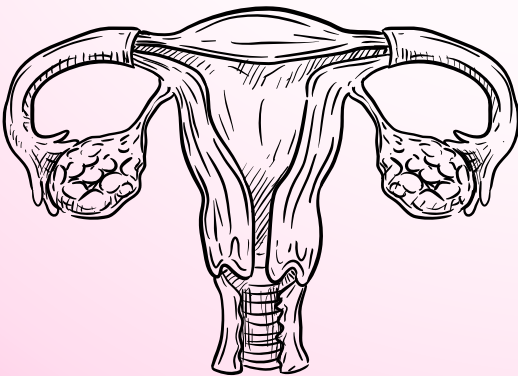


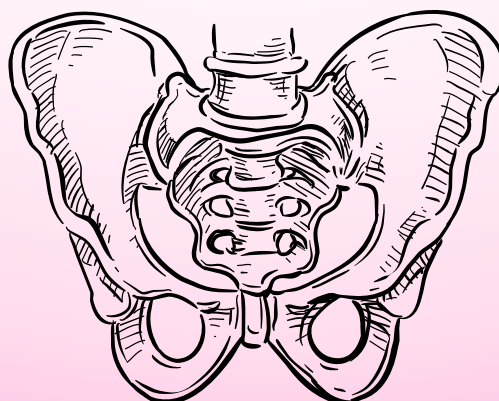
Carnet d'Anatomie

Petit bassin



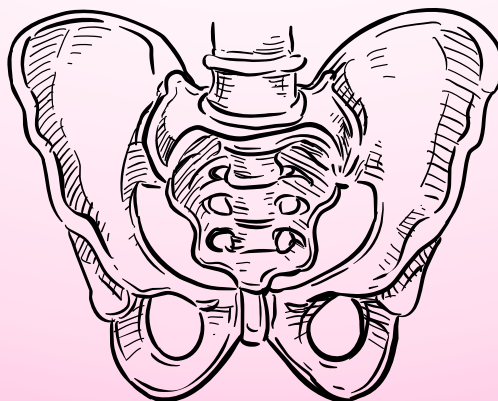
Sommaire :

- Coupe frontale de la prostate (page 4)
- Coupe transversale de la prostate (page 6)
- Coupe sagittale du petit bassin (page 8)
- Vue postérieure de la vessie (page 10)
- Coupe frontale des bourses (page 12)
- Vue antérieure du testicule gauche (page 14)
- Vue latérale de l'os coxal (page 16)
- Vue médiale de l'os coxal (page 18)
- Vue postérieure du sacrum (page 20)
- Vue antérieure du sacrum (page 22)
- Vue antérieure du petit bassin (page 24)
- Vue supérieure du petit bassin (page 26)
- Vue sagittale des ligaments du petit bassin (page 28)
- Vue sagittale des muscle du petit bassin (page 30)
- Coupe frontale du muscle élévateur de l'anus (page 32)
- Vue supérieure du muscle élévateur de l'anus (page 34)
- Coupe sagittale du diaphragme pelvien (page 36)
- Vue médiale de l'innervation du petit bassin (page 38)
- Vue médiale de la vascularisation du petit bassin (page 40)
- Vue médiale du fascia pelvien (page 42)
- Coupe sagittale du sphincter vésical (page 44)
- Vue pelvienne du petit bassin (page 46)
- Vue anatomique du vestibule vaginale (page 48)
- Vue antérieure de l'utérus (page 50)

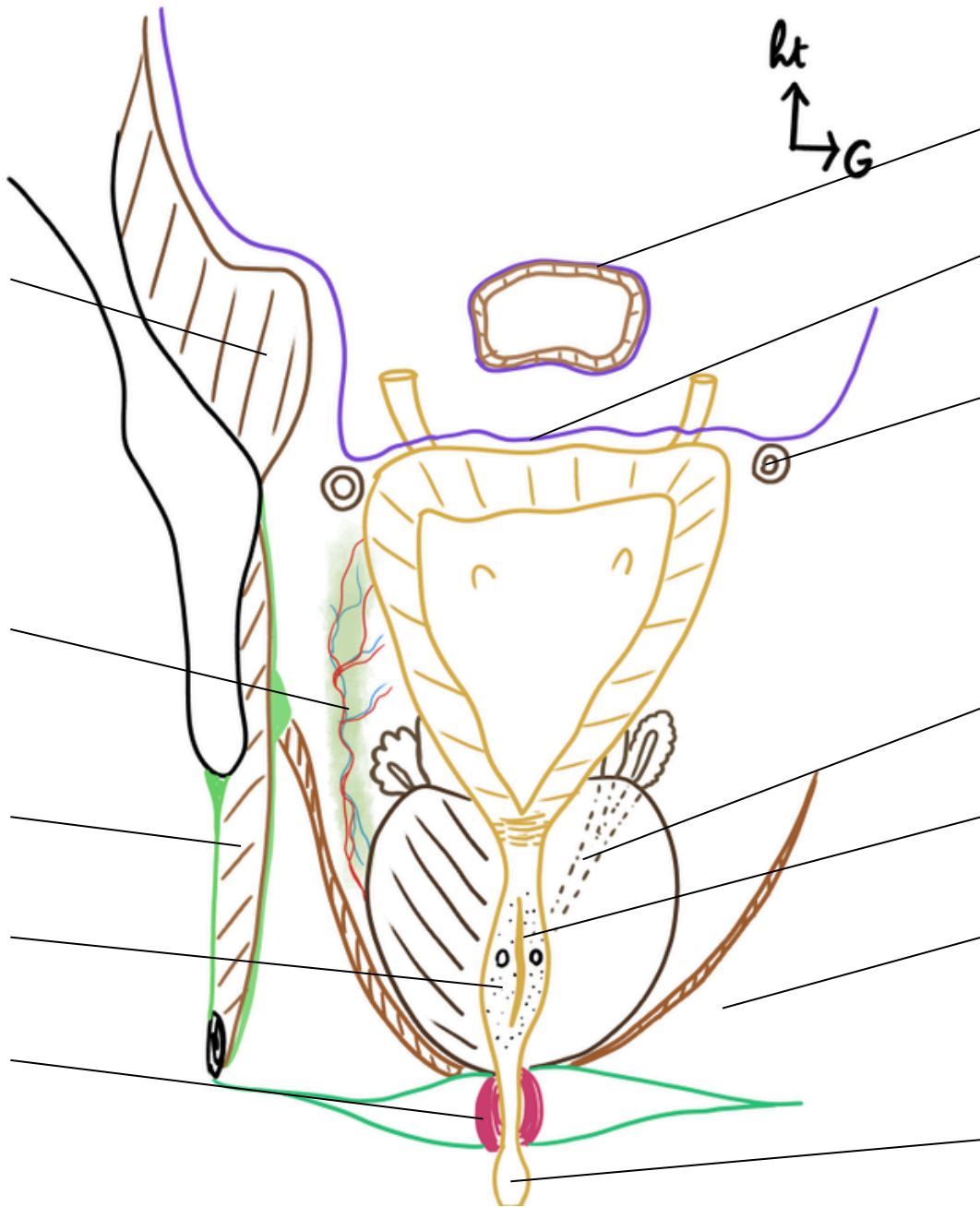


Sommaire :

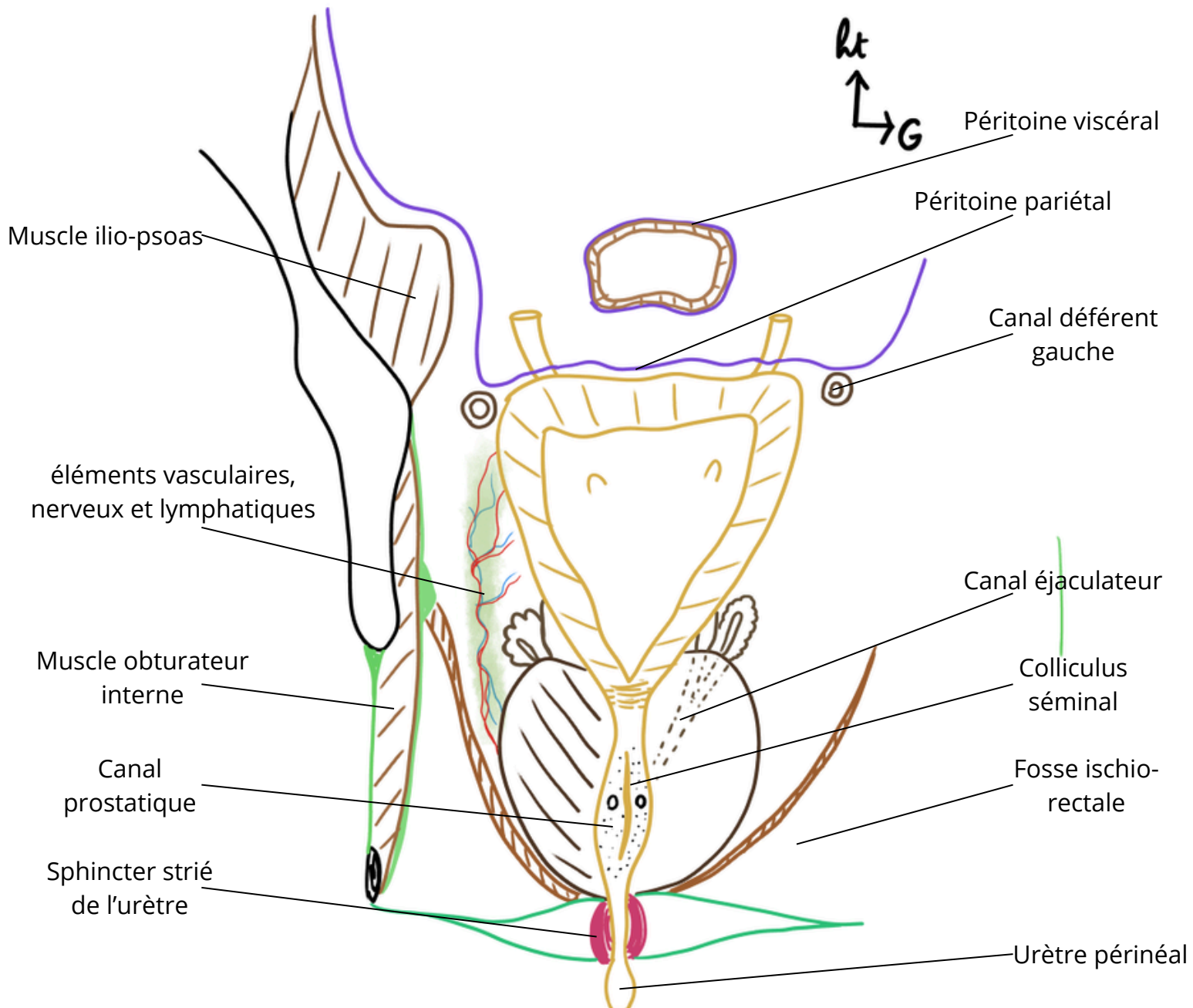
- Différentes positions de l'utérus (page 52)
- Morphologie interne des trompes (page 54)
- Moyens de fixité de l'ovaire (page 56)
- Coupe de dissection du ligament large (page 58)
- Morphologie externe du compartiment postérieure (page 60)
- Coupe frontale du canal anal (page 62)
- Sphincter anal et ses faisceaux (page 64)
- Morphologie externe de la glande mammaire (page 66)
- Morphologie interne de la glande mammaire (page 68)
- Vue antérieure de la vascularisation de la glande mammaire (page 70)
- Vue antérieure des muscles du thorax (page 72)
- Vue latérale de la glande mammaire (page 74)
- Propagation du cancer du sein (page 76)



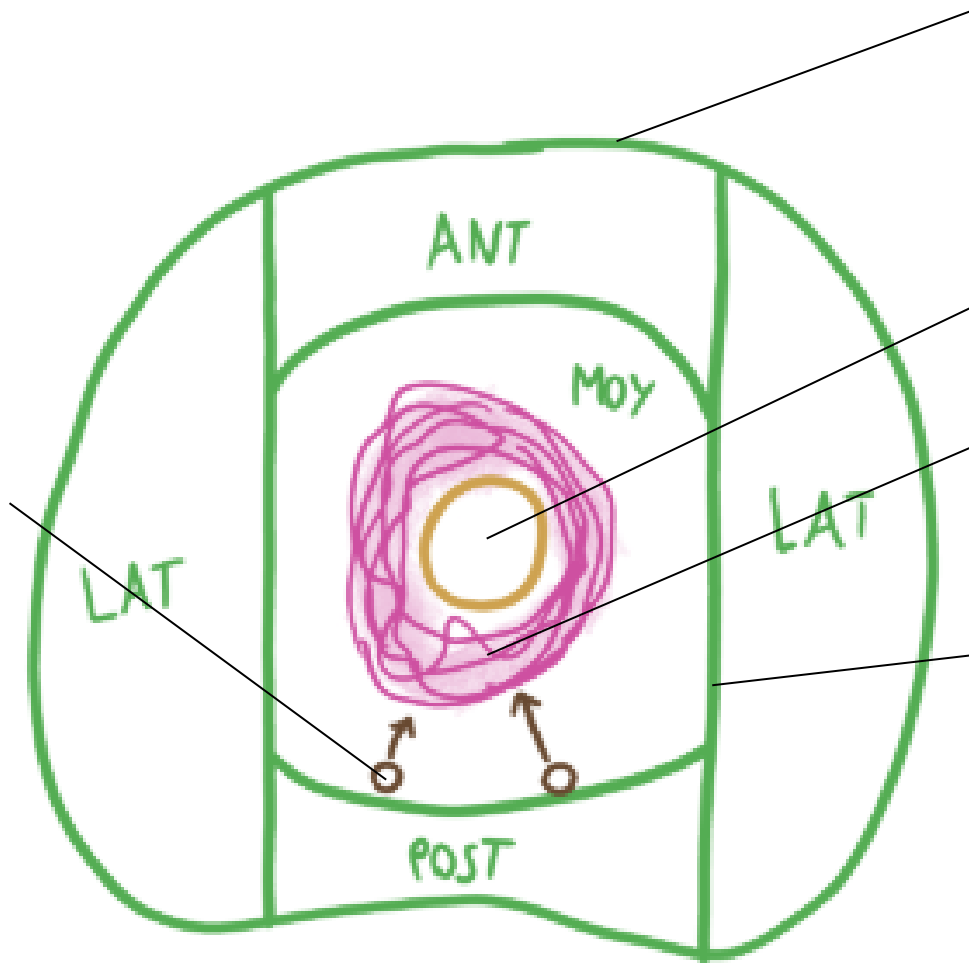
Titre :



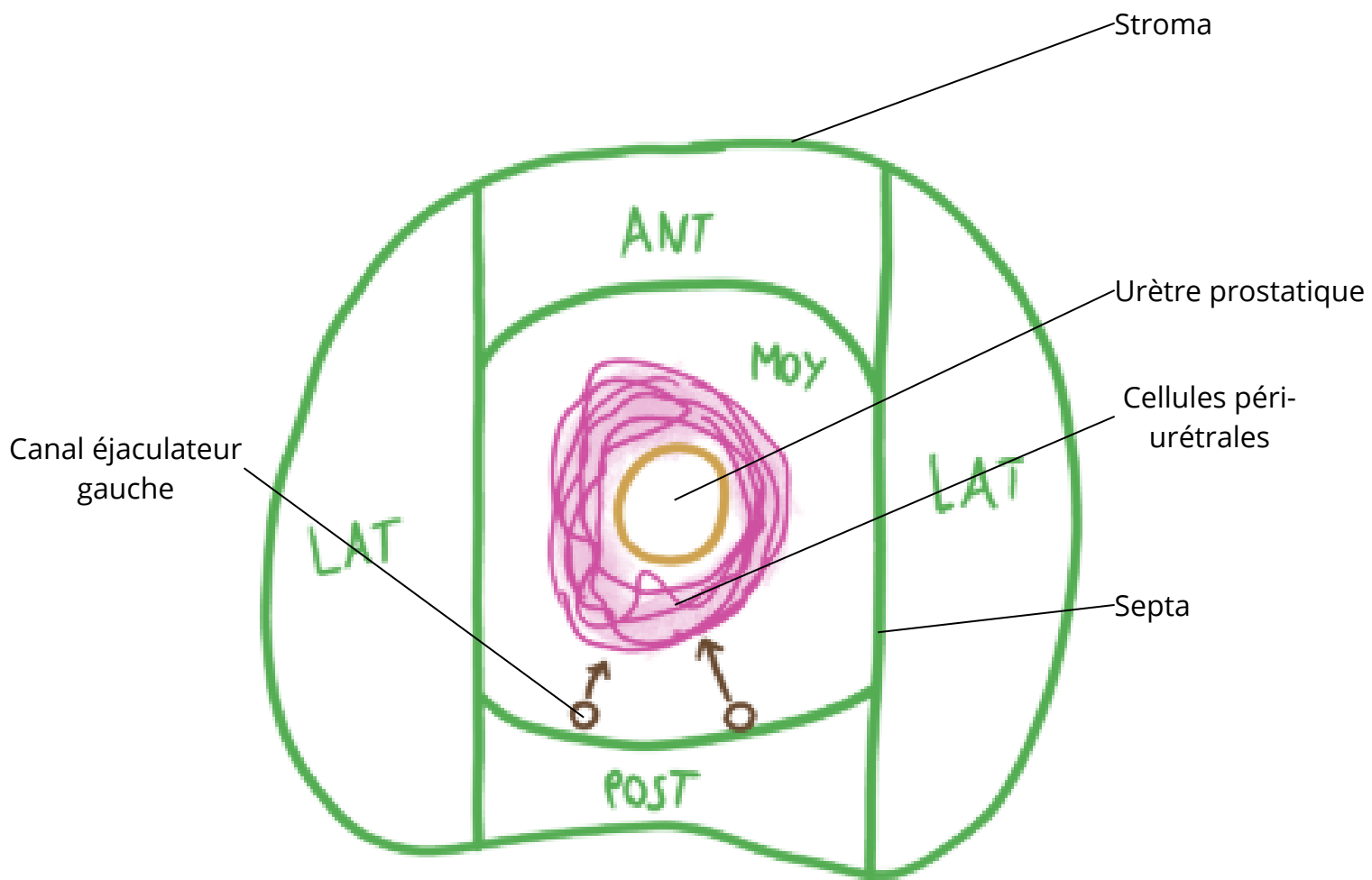
Titre : Coupe frontale de la prostate



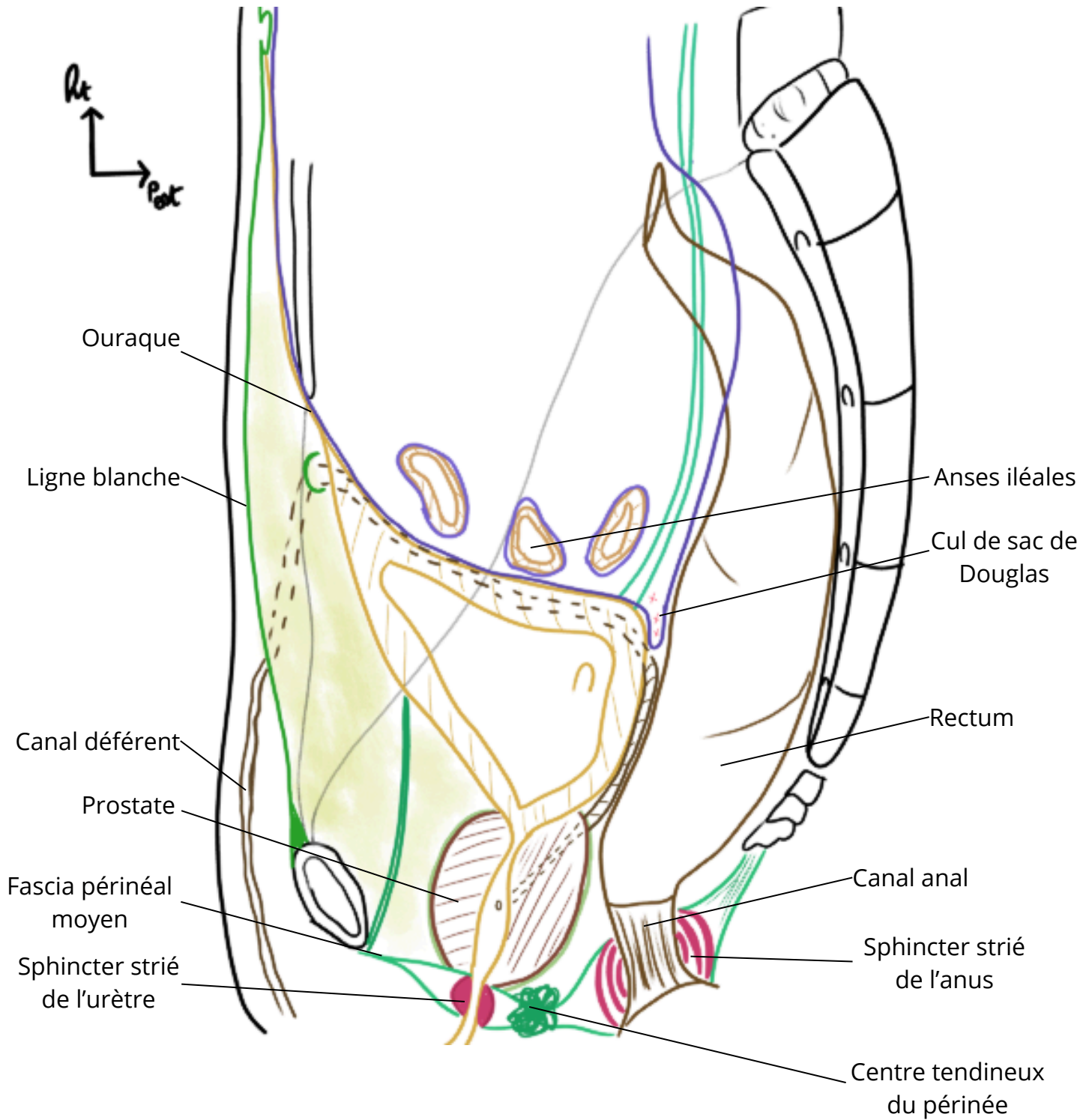
Titre :



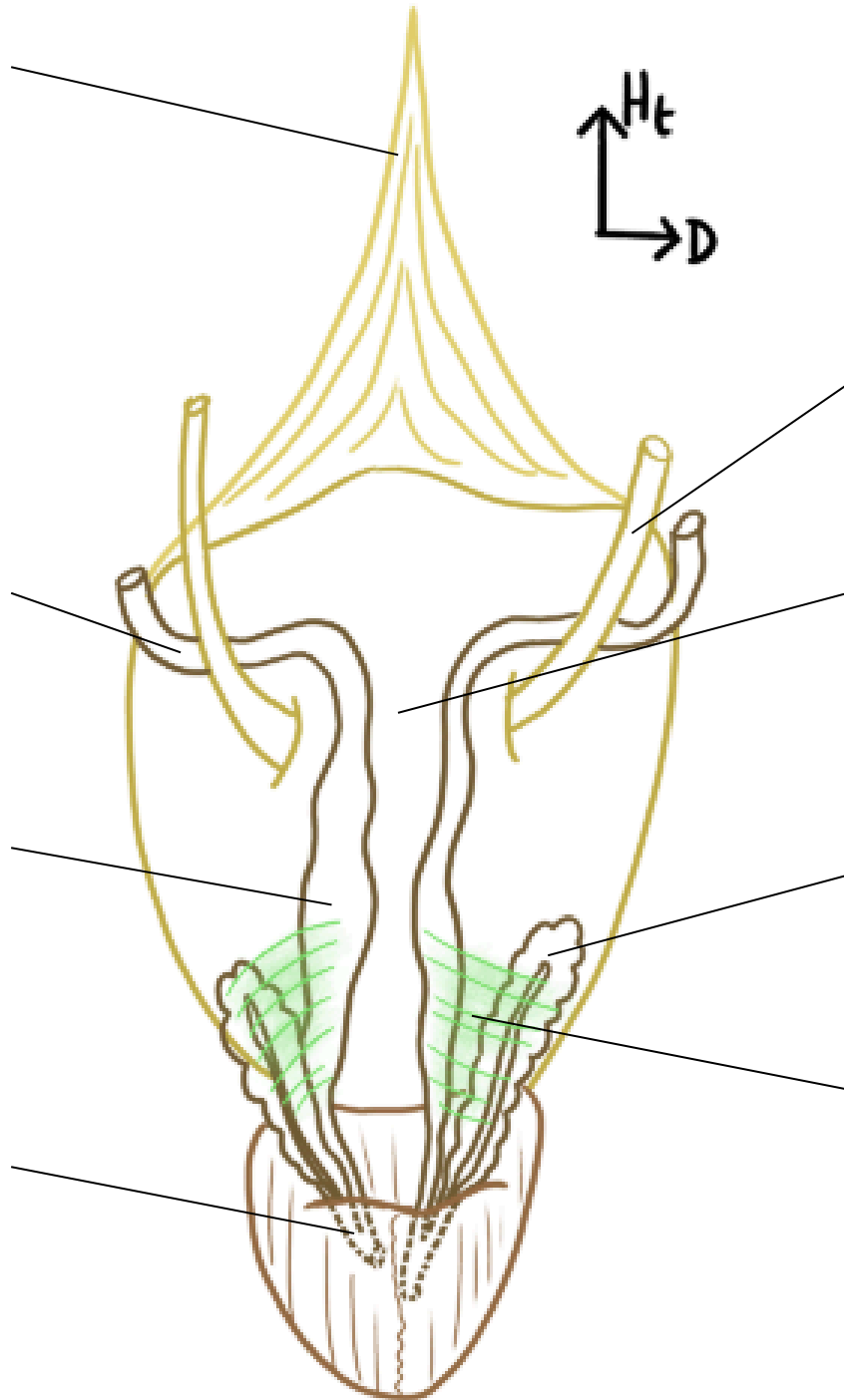
Titre : Coupe transversale de la prostate



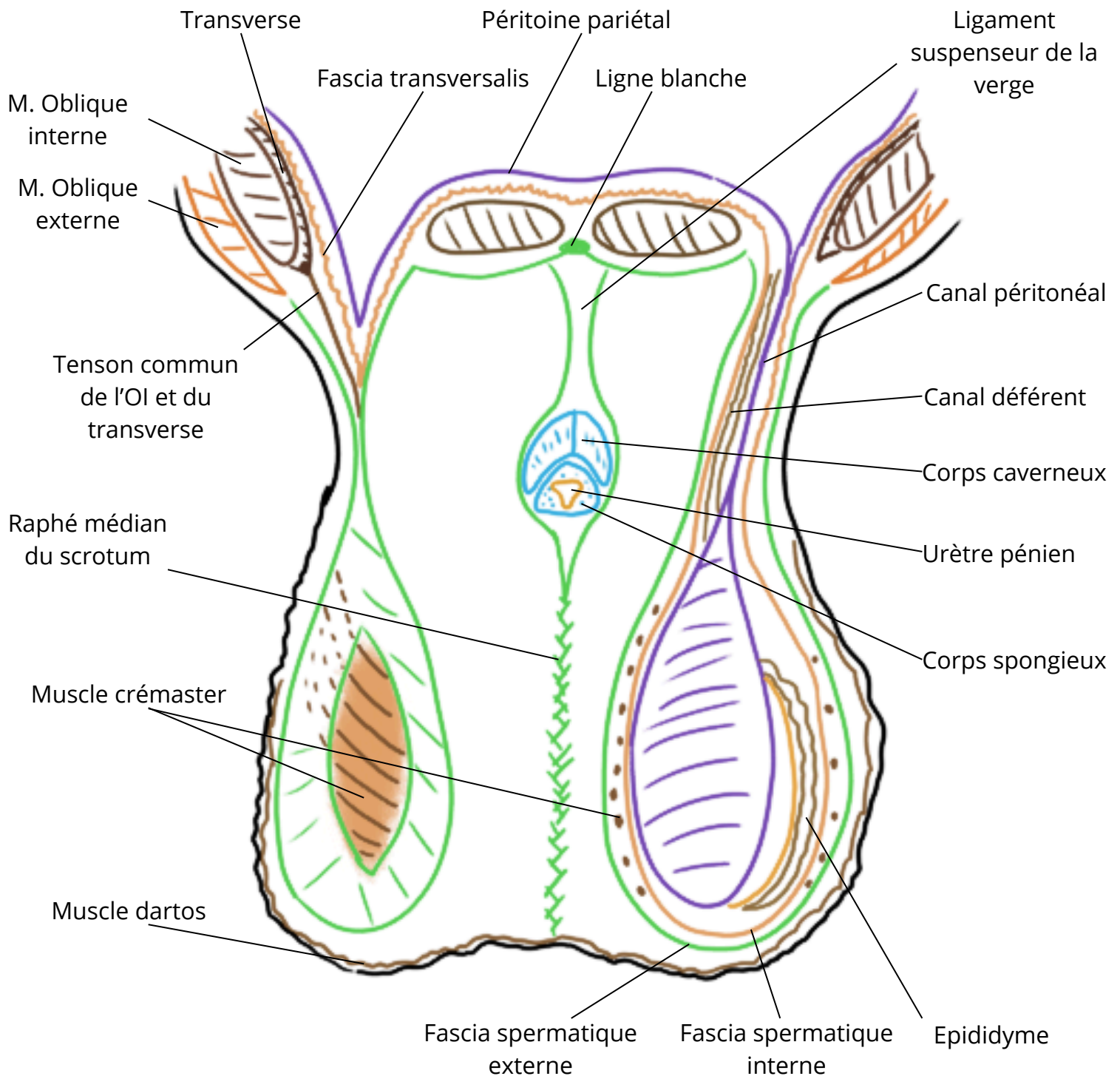
Titre : Coupe sagittale du petit bassin




Titre :



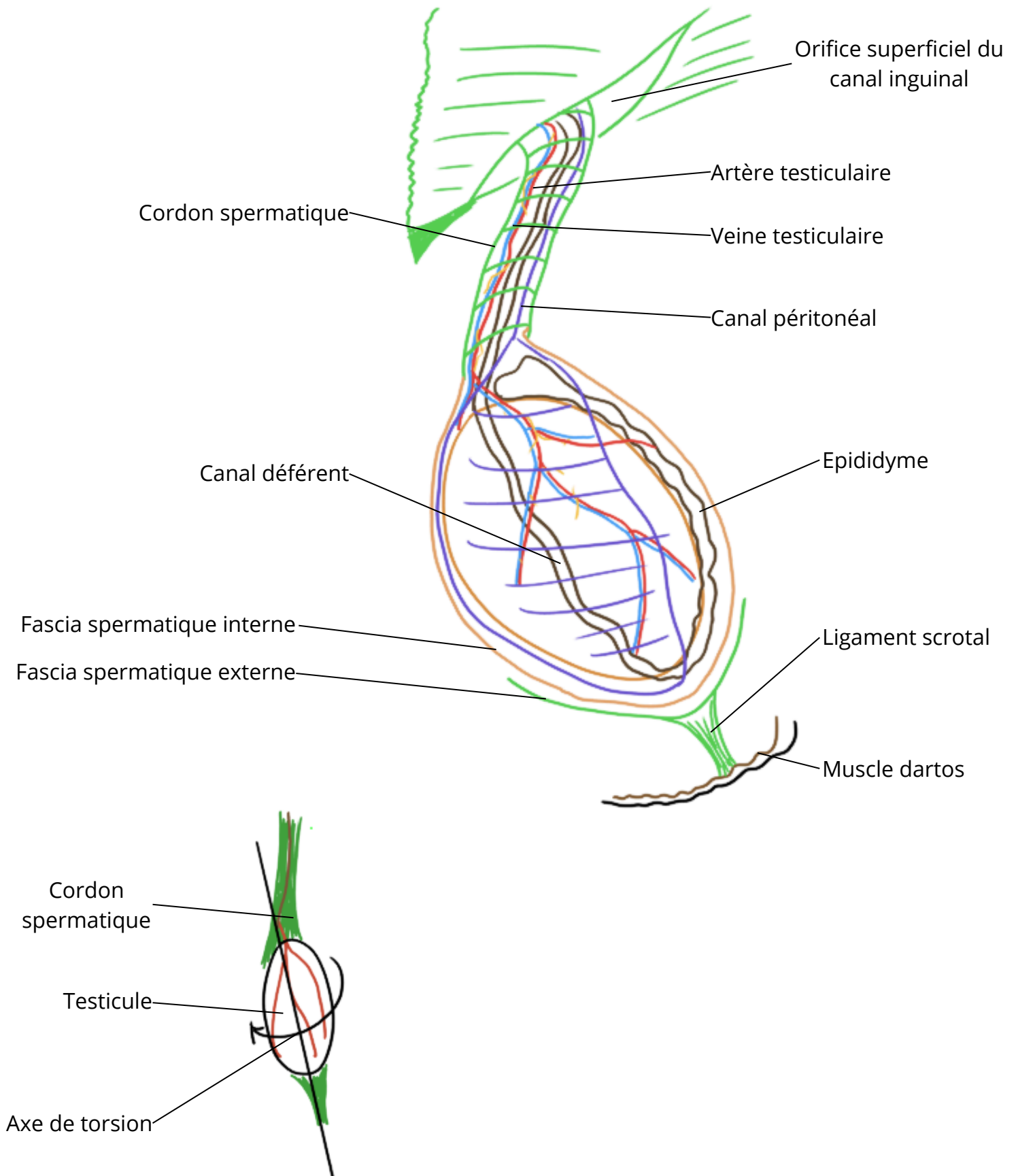
Titre : Coupe frontale des bourses



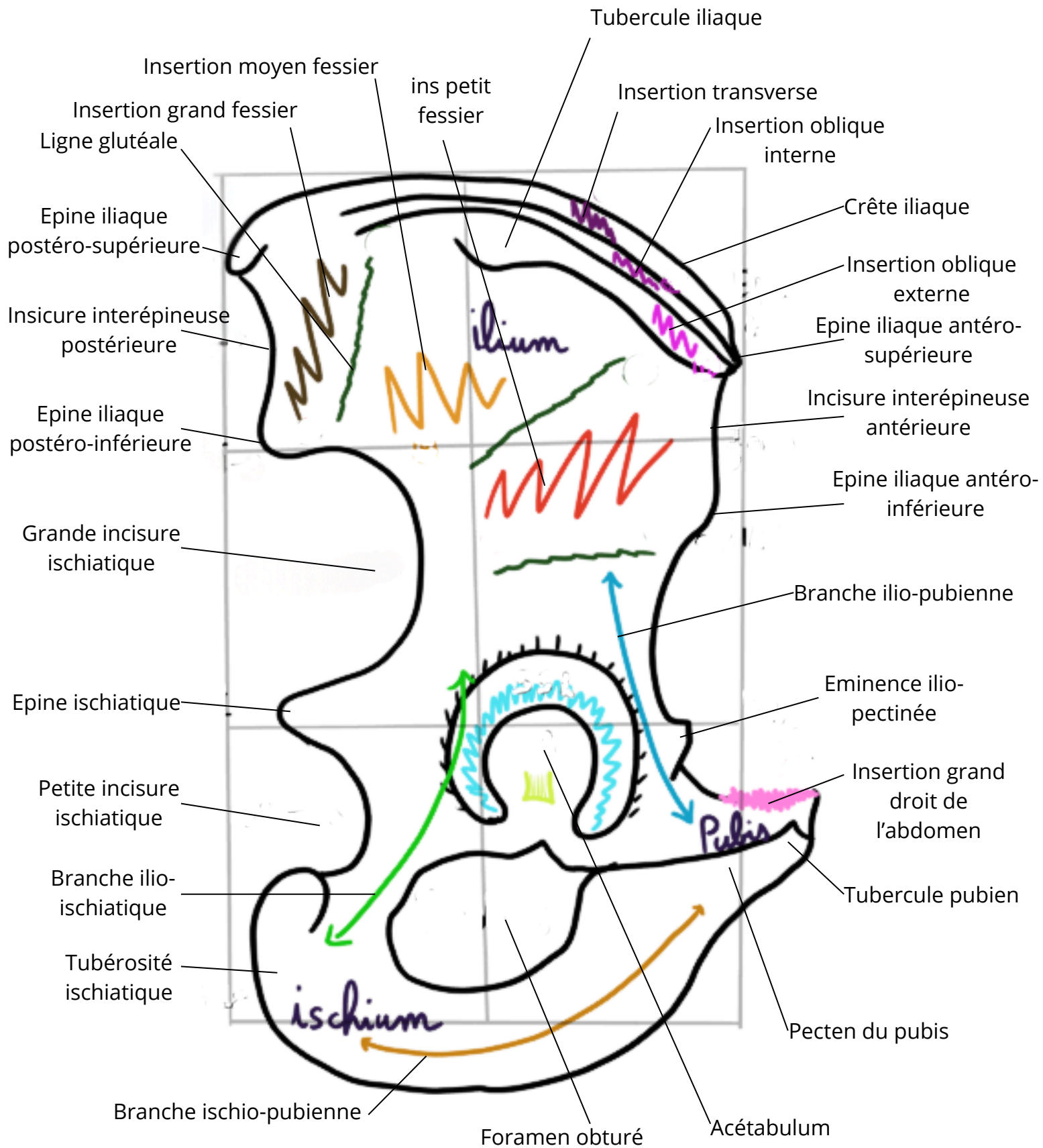
Titre :



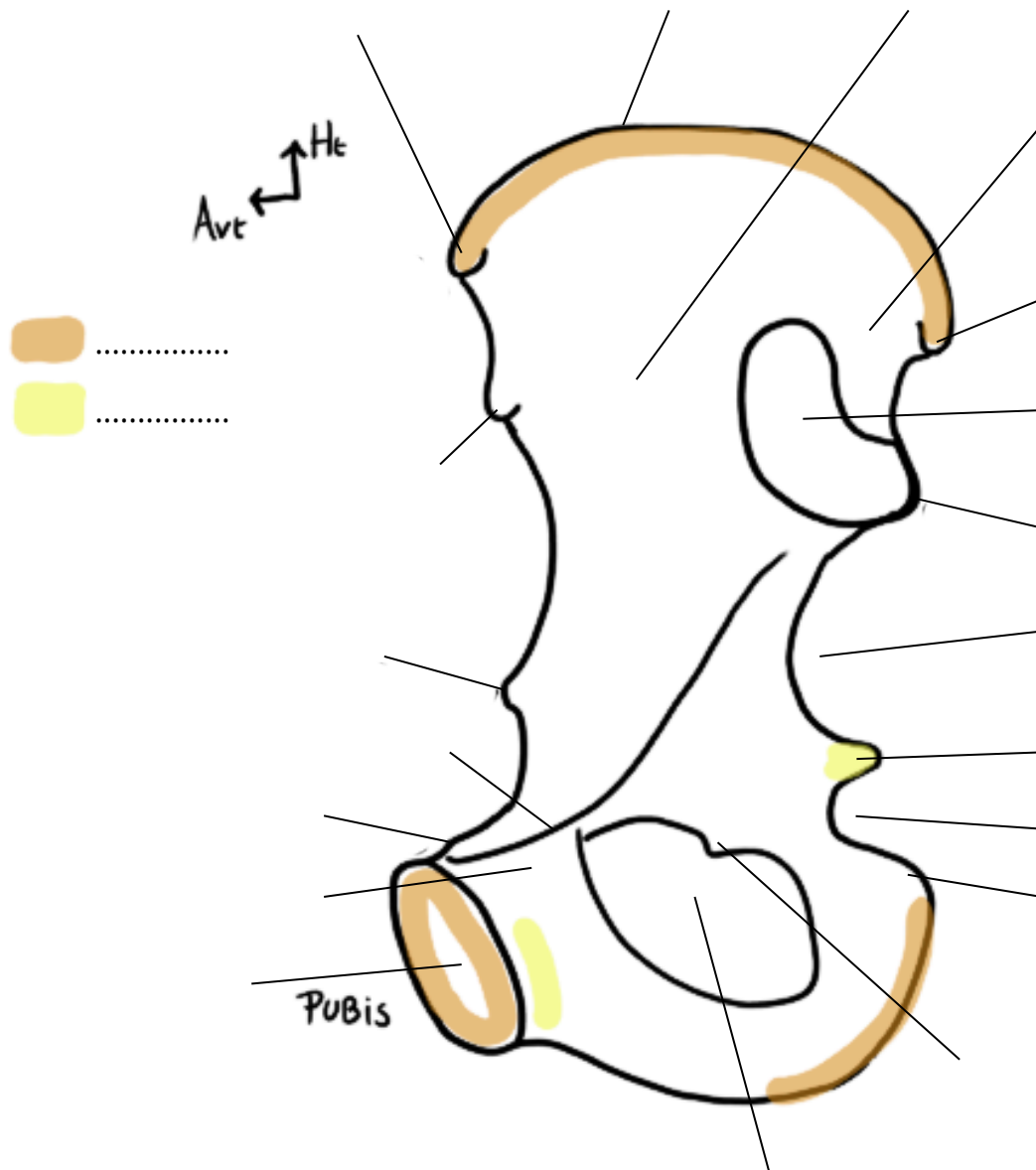
Titre : Vue antérieure du testicule gauche



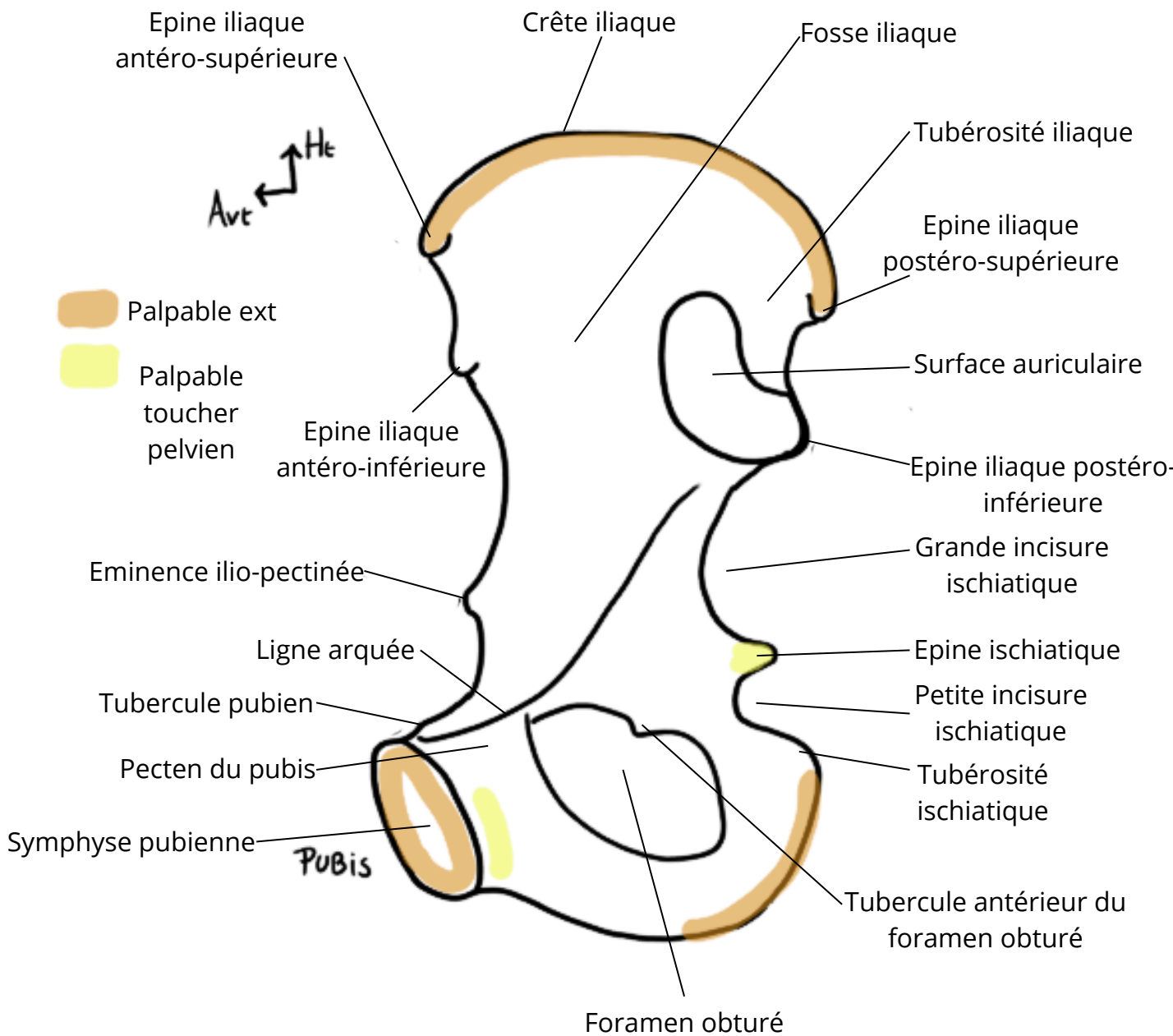
Titre : Vue latérale de l'os coxal



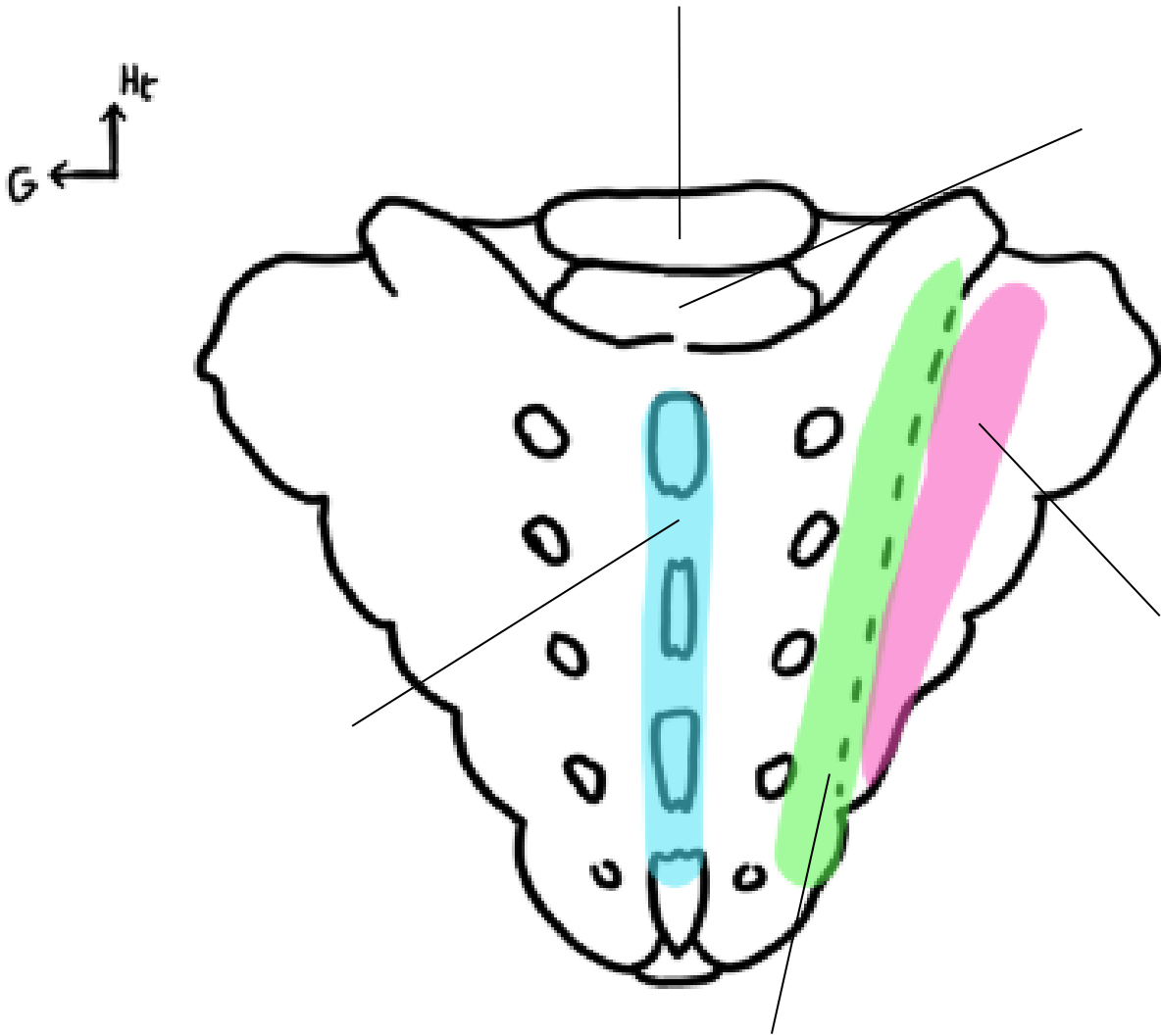
Titre :



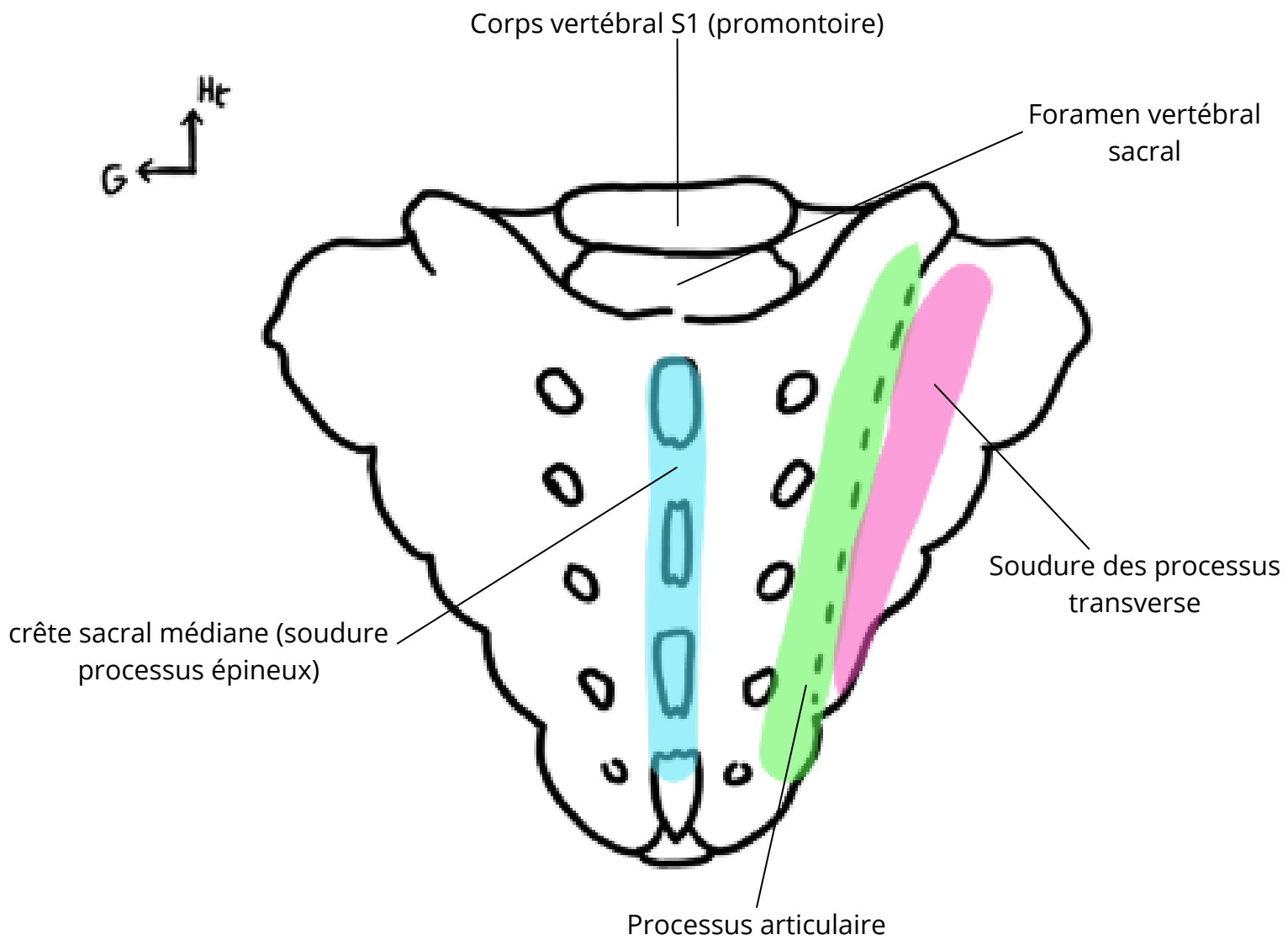
Titre : Vue médiale de l'os coxal



Titre :

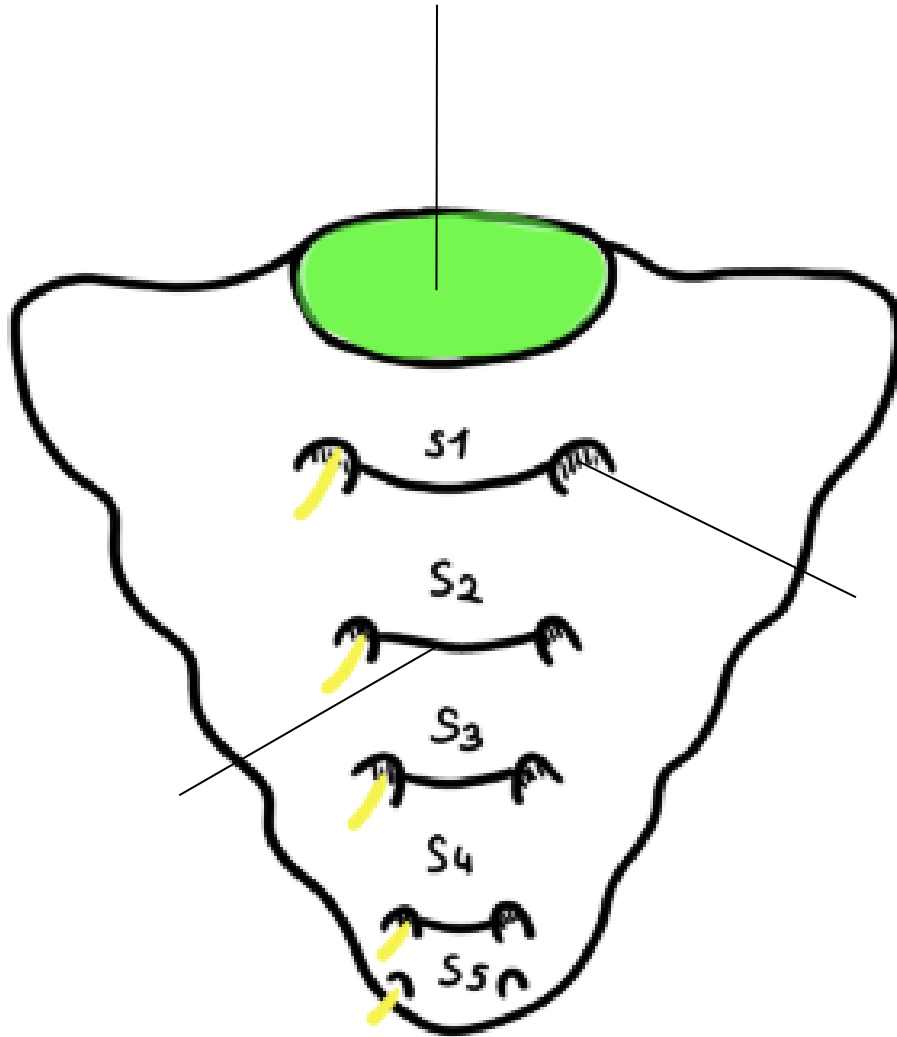


Titre : Vue postérieure du sacrum

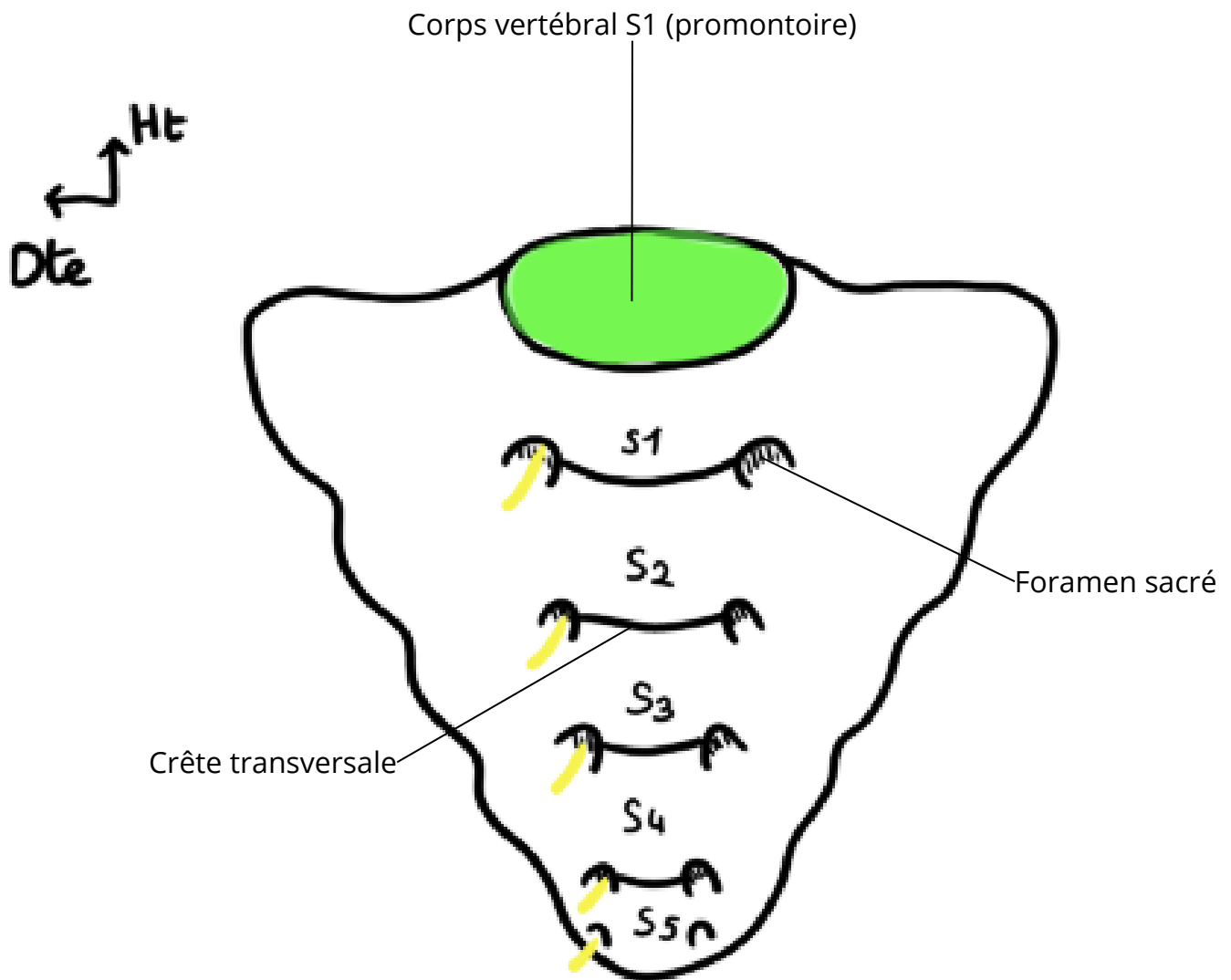


Titre :

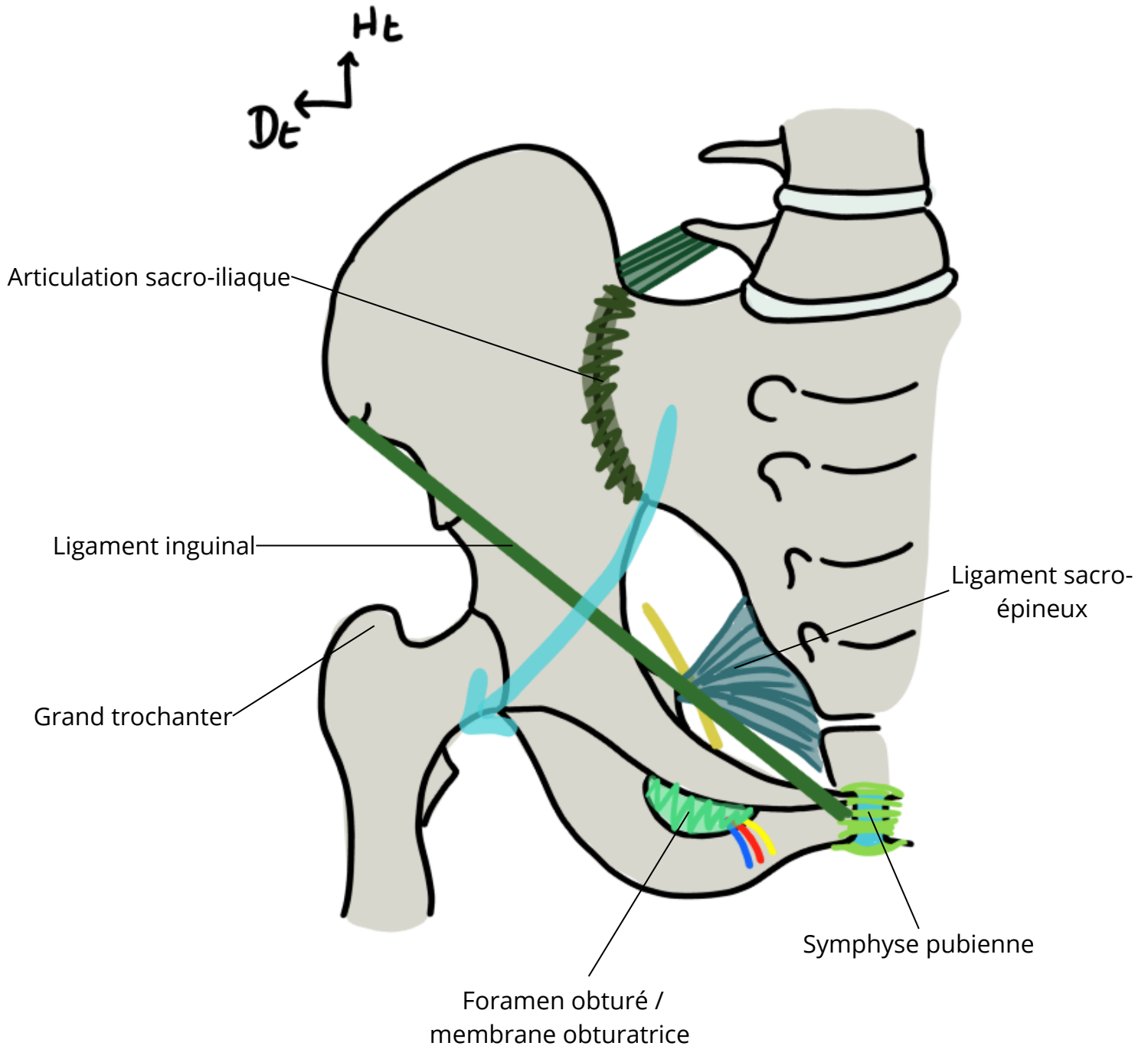
Ht
Dte



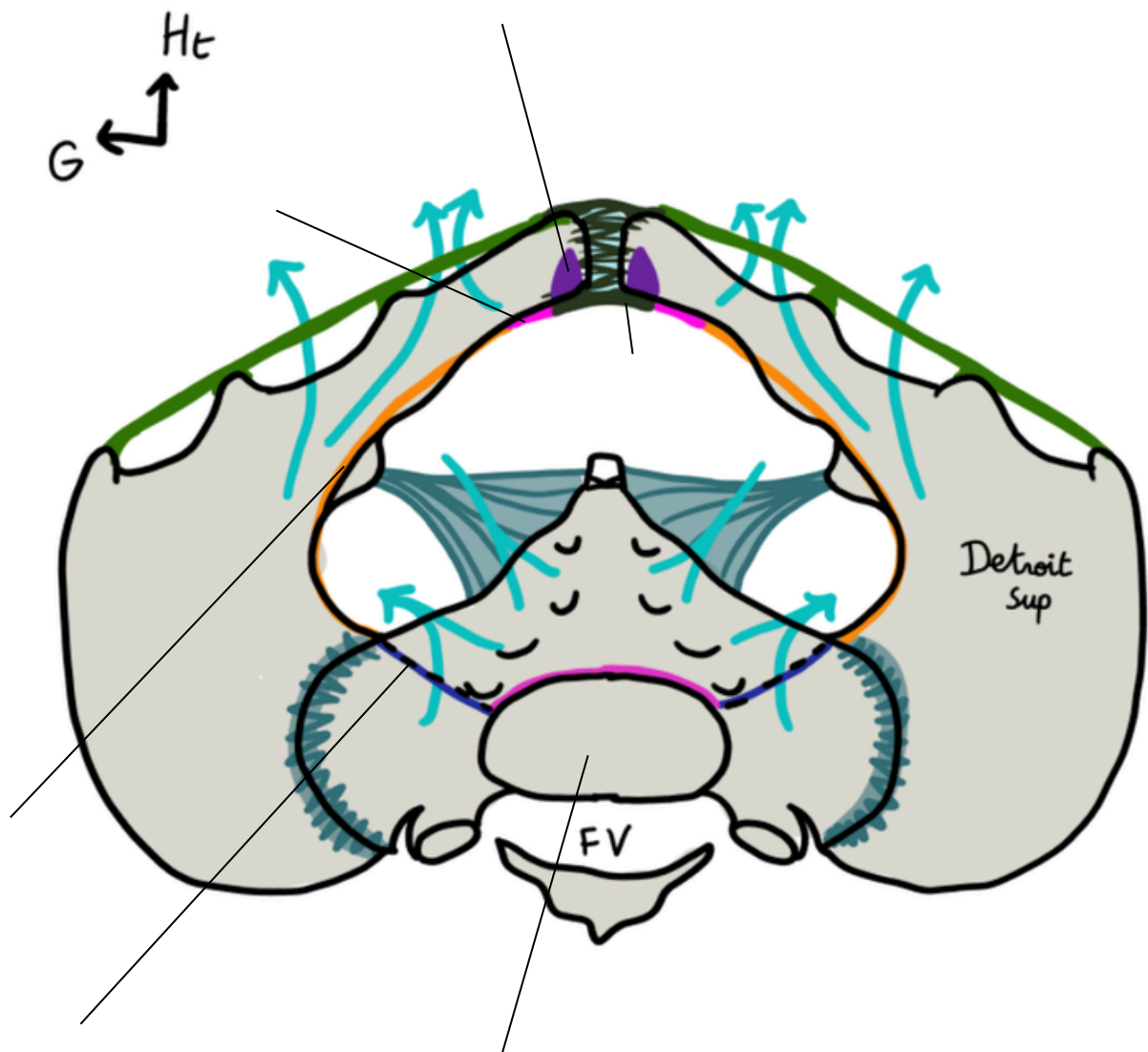
Titre : Vue antérieure du sacrum



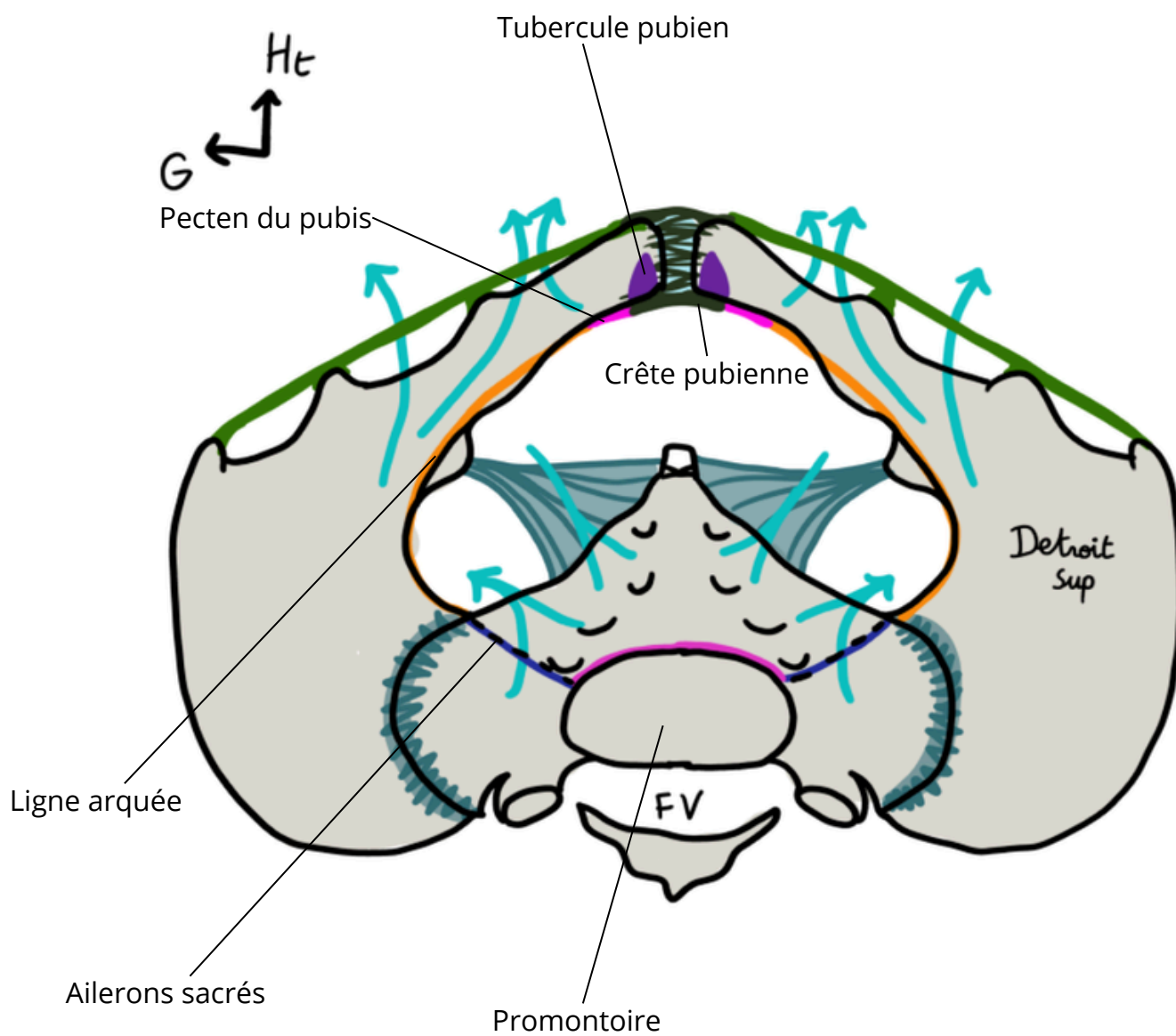
Titre : Vue antérieure du petit bassin



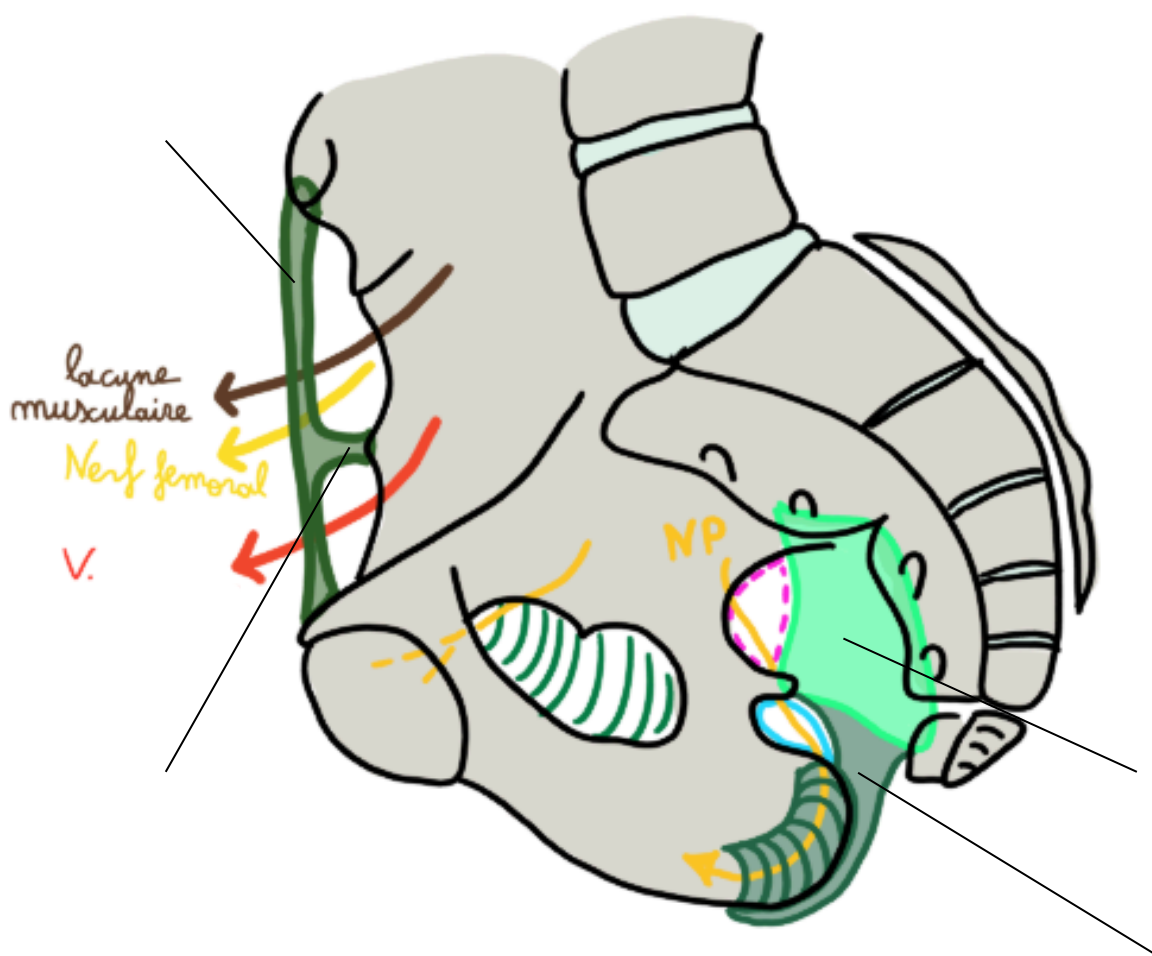
Titre :



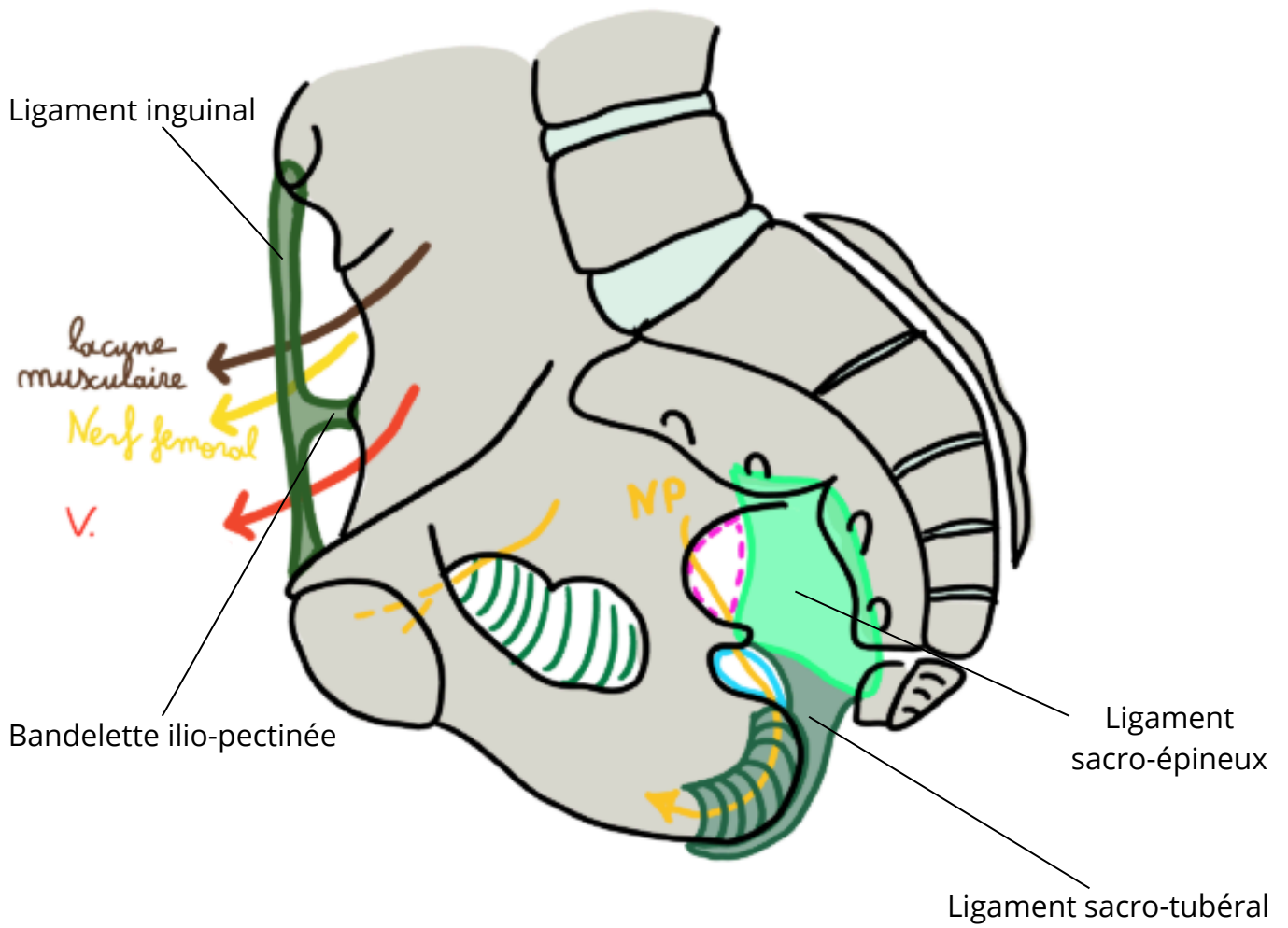
Titre : Vue supérieure du petit bassin



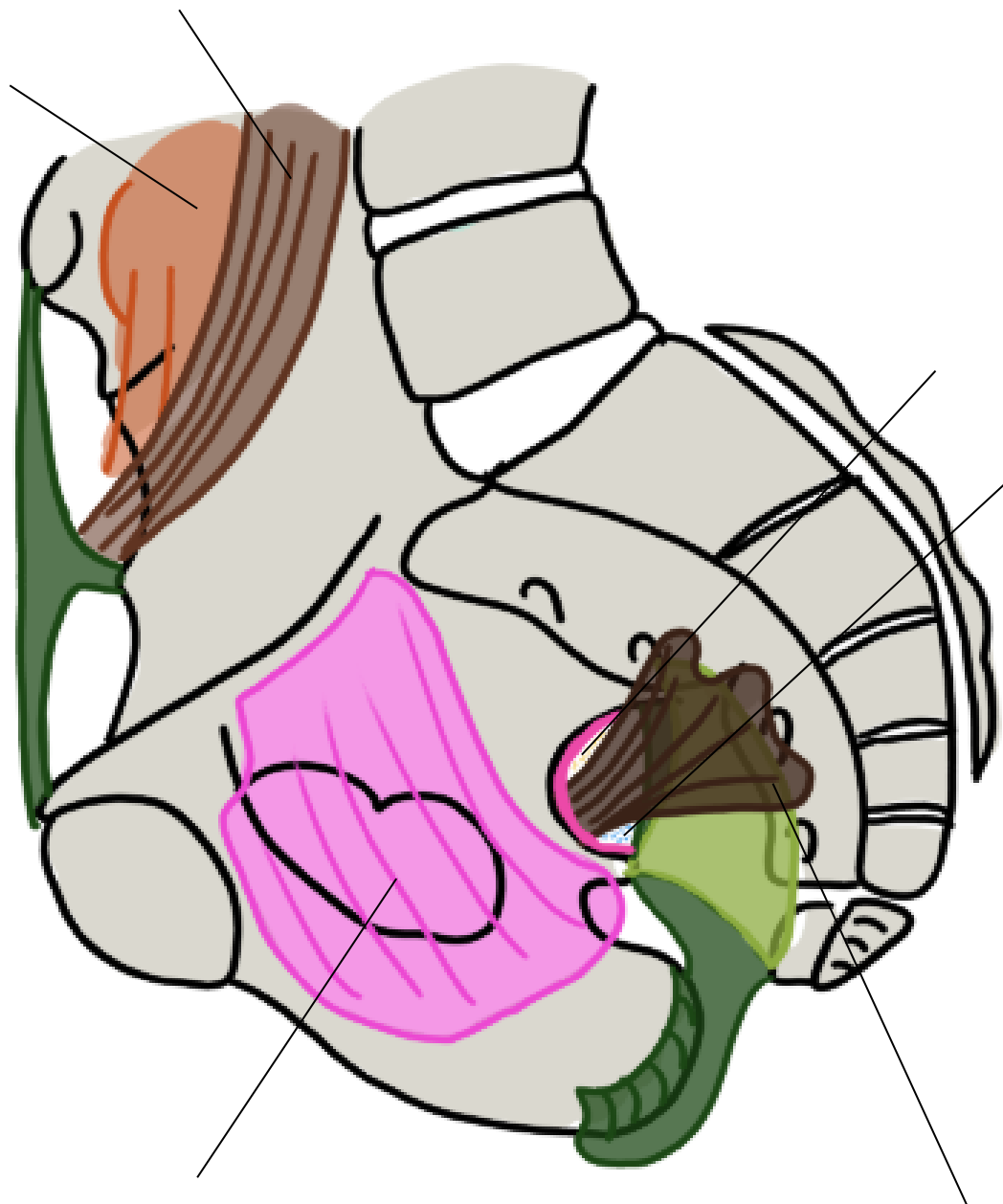
Titre :



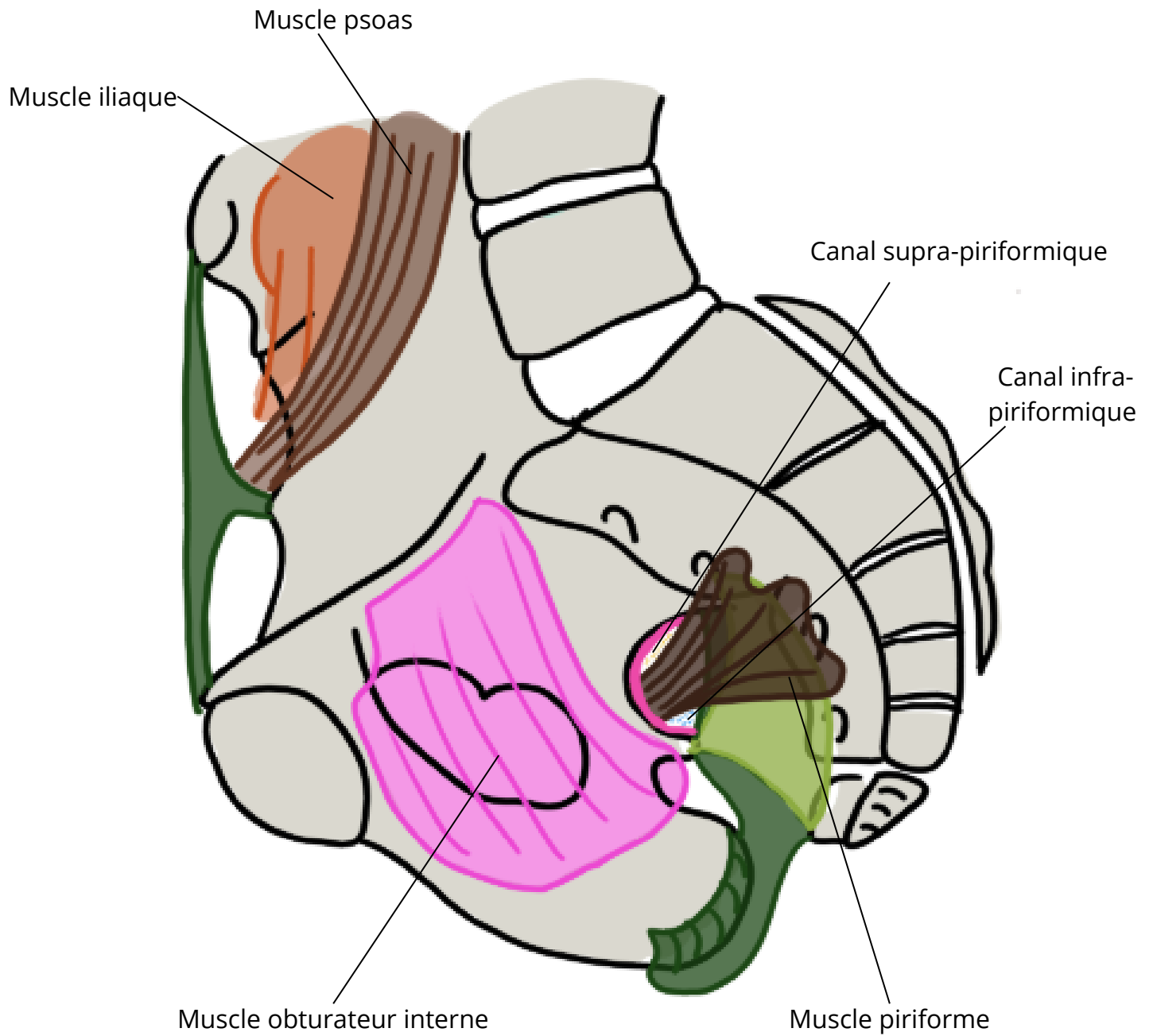
Titre : Vue sagittale des ligaments du petit bassin



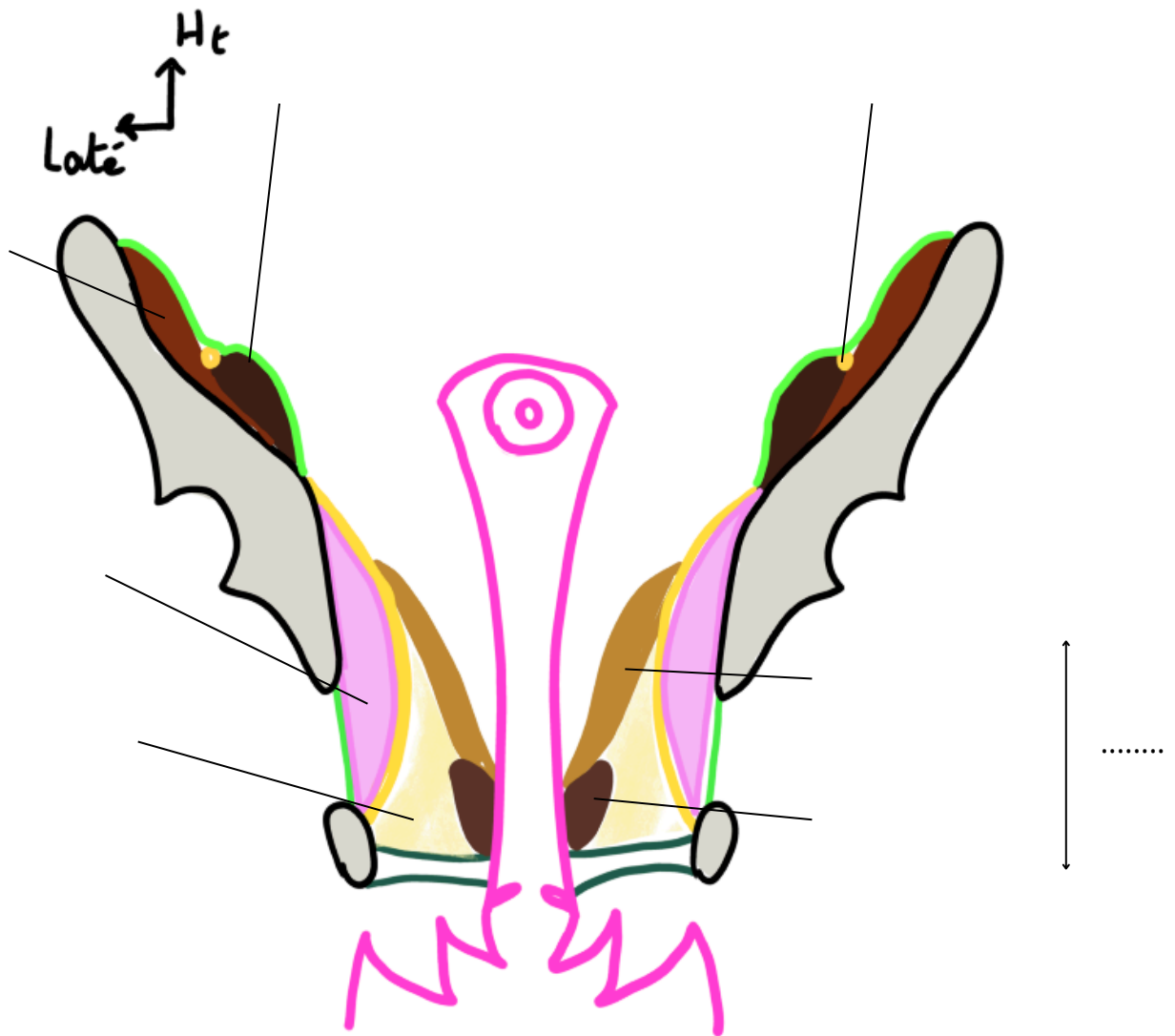
Titre :



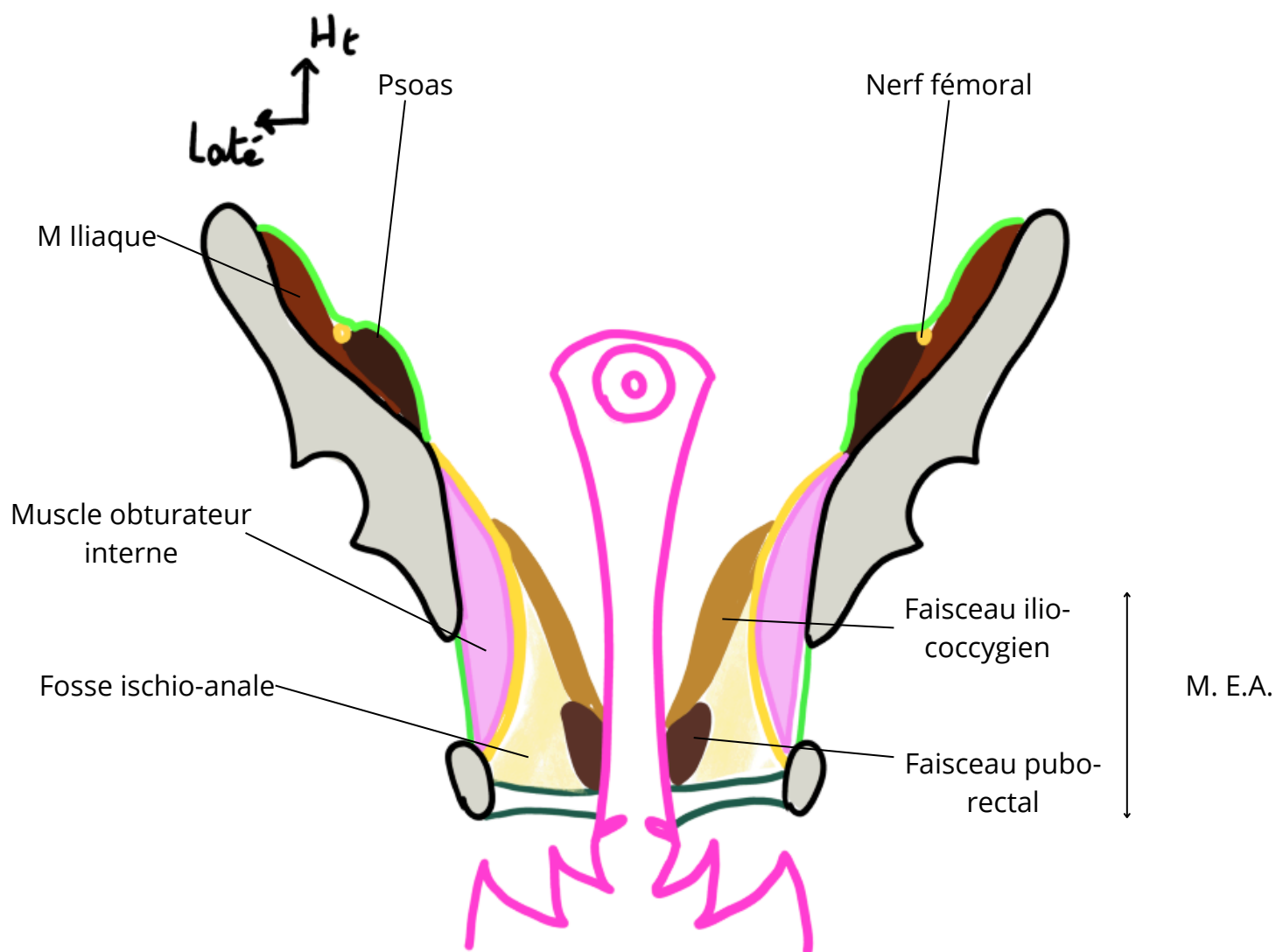
Titre : Vue sagittale des muscles du petit bassin



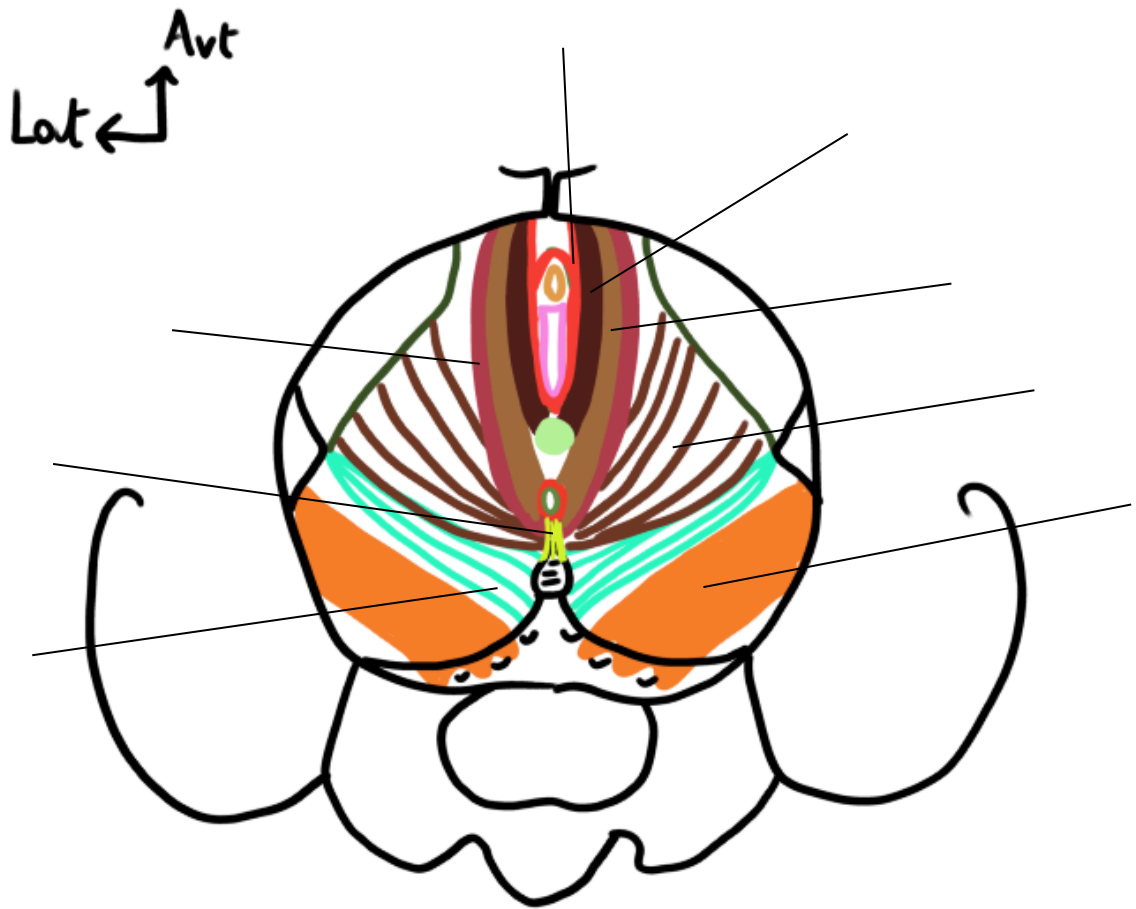
Titre :



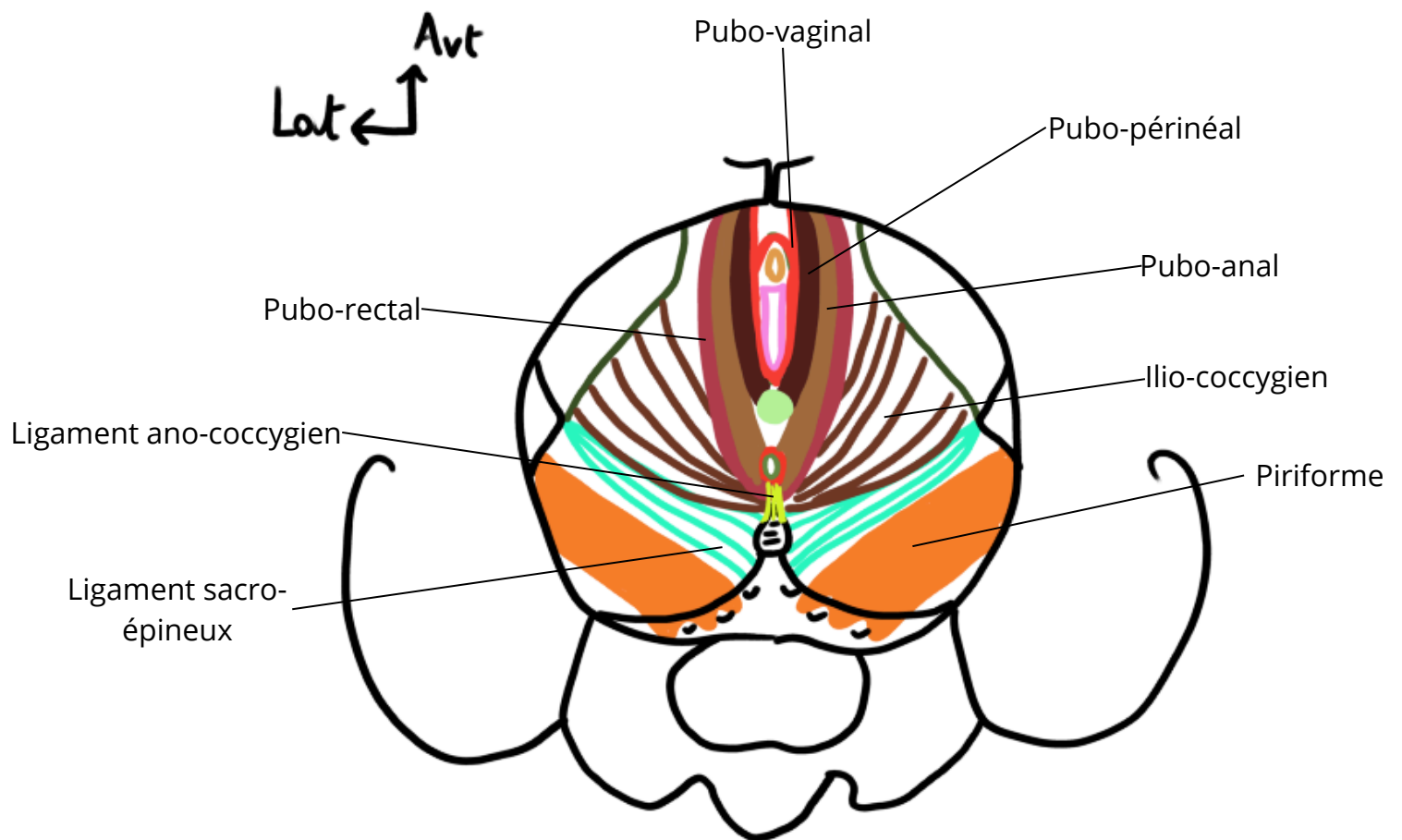
Titre : Coupe frontale du muscle élévateur de l'anus



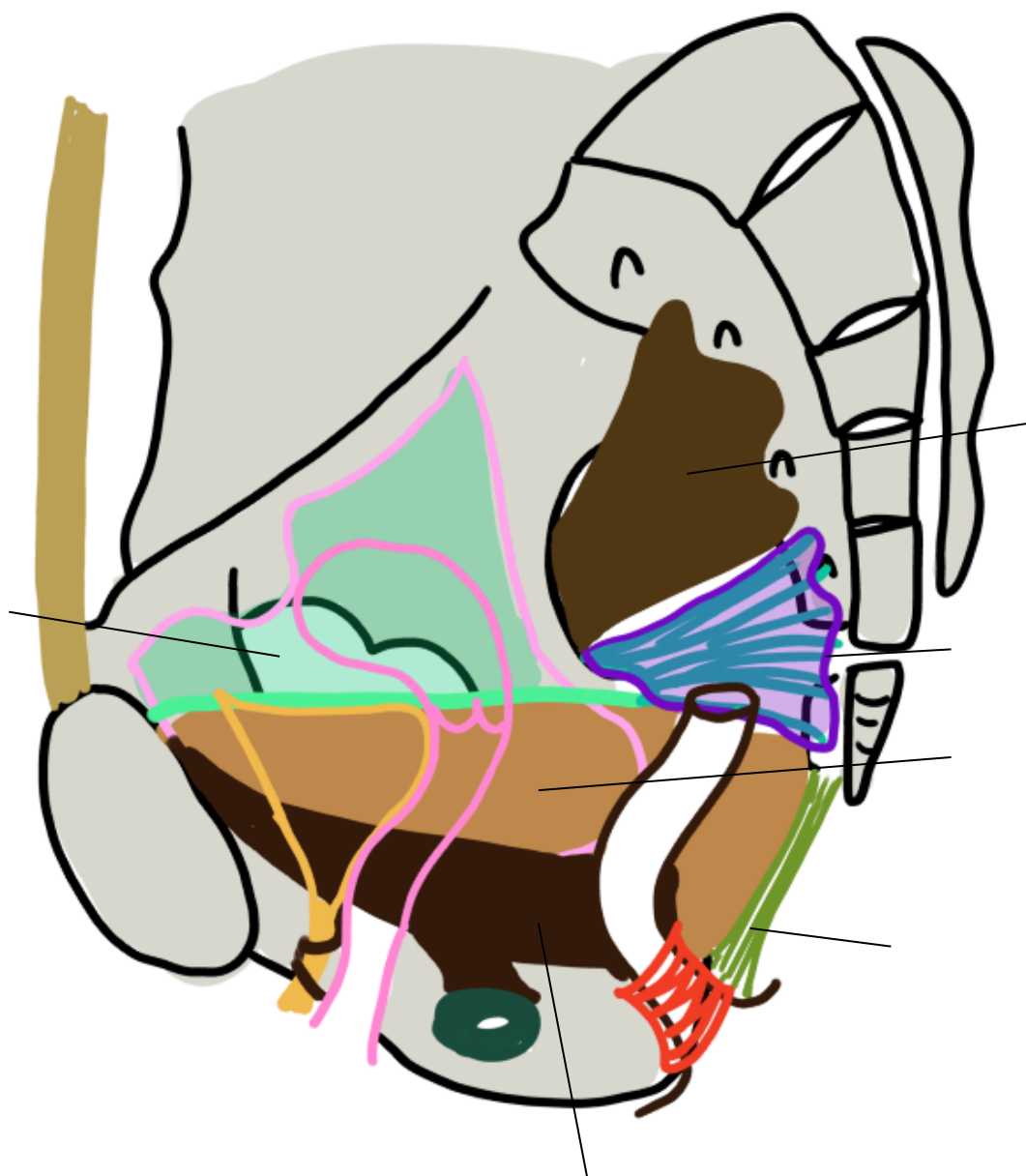
Titre :



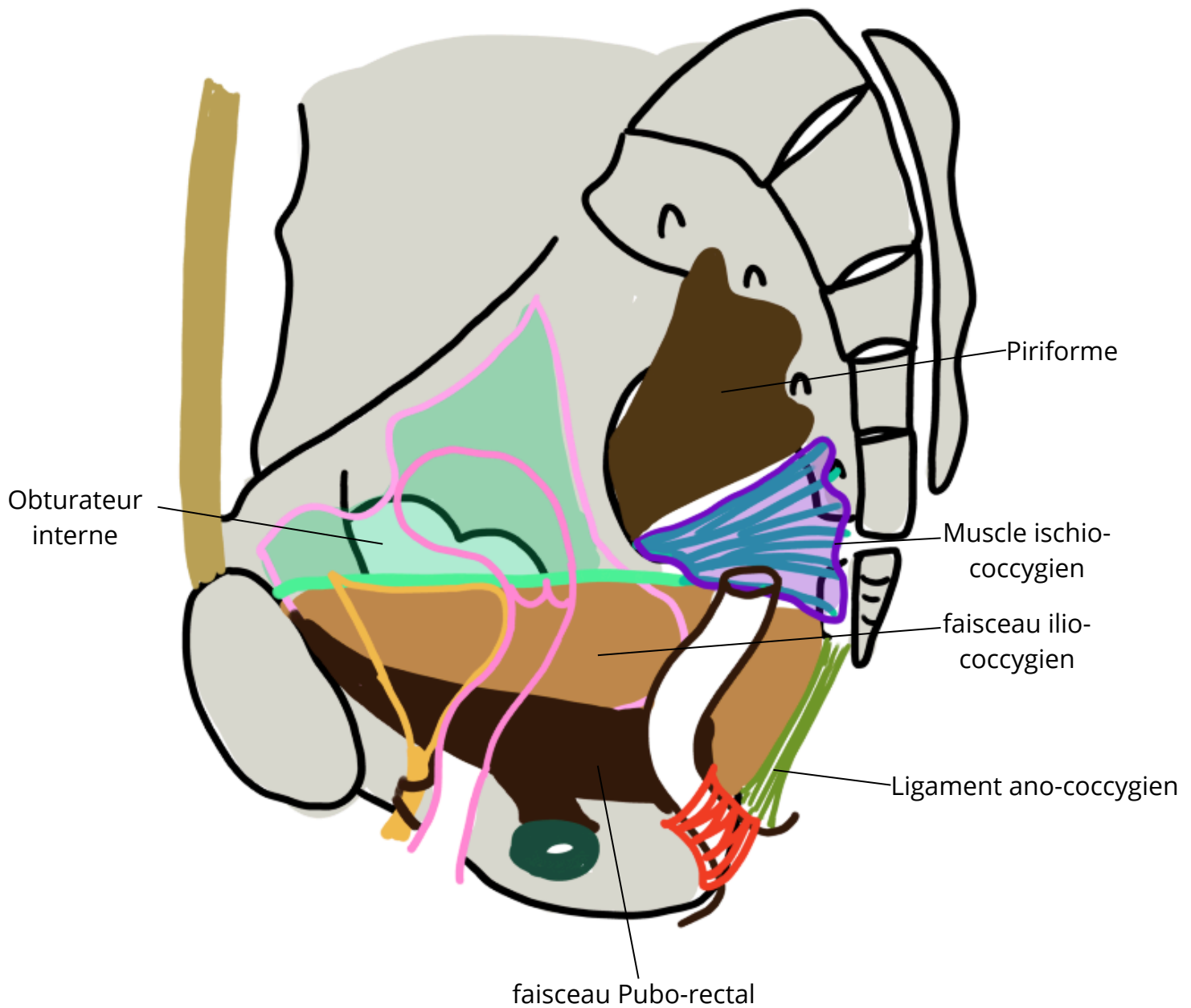
Titre : Vue supérieur du muscle élévateur de l'anus



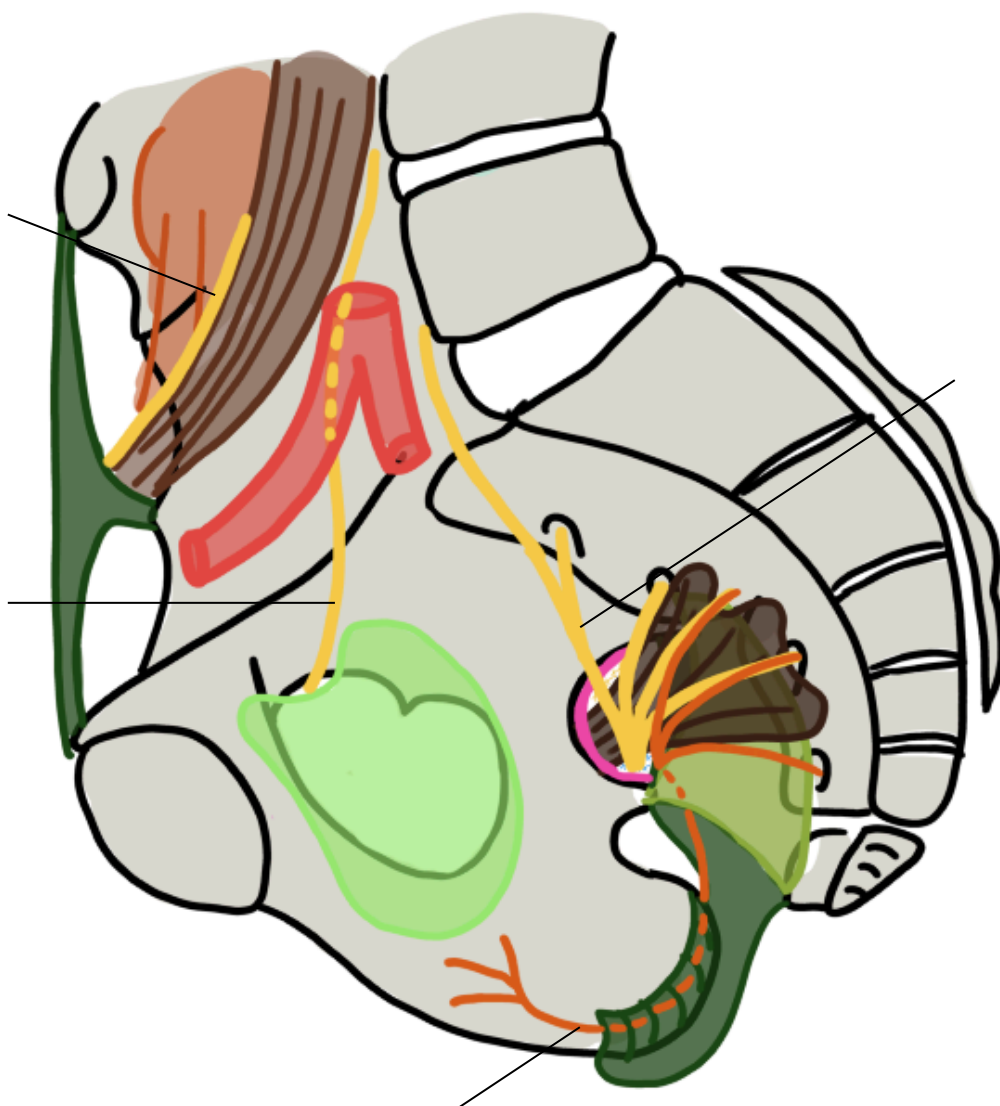
Titre :



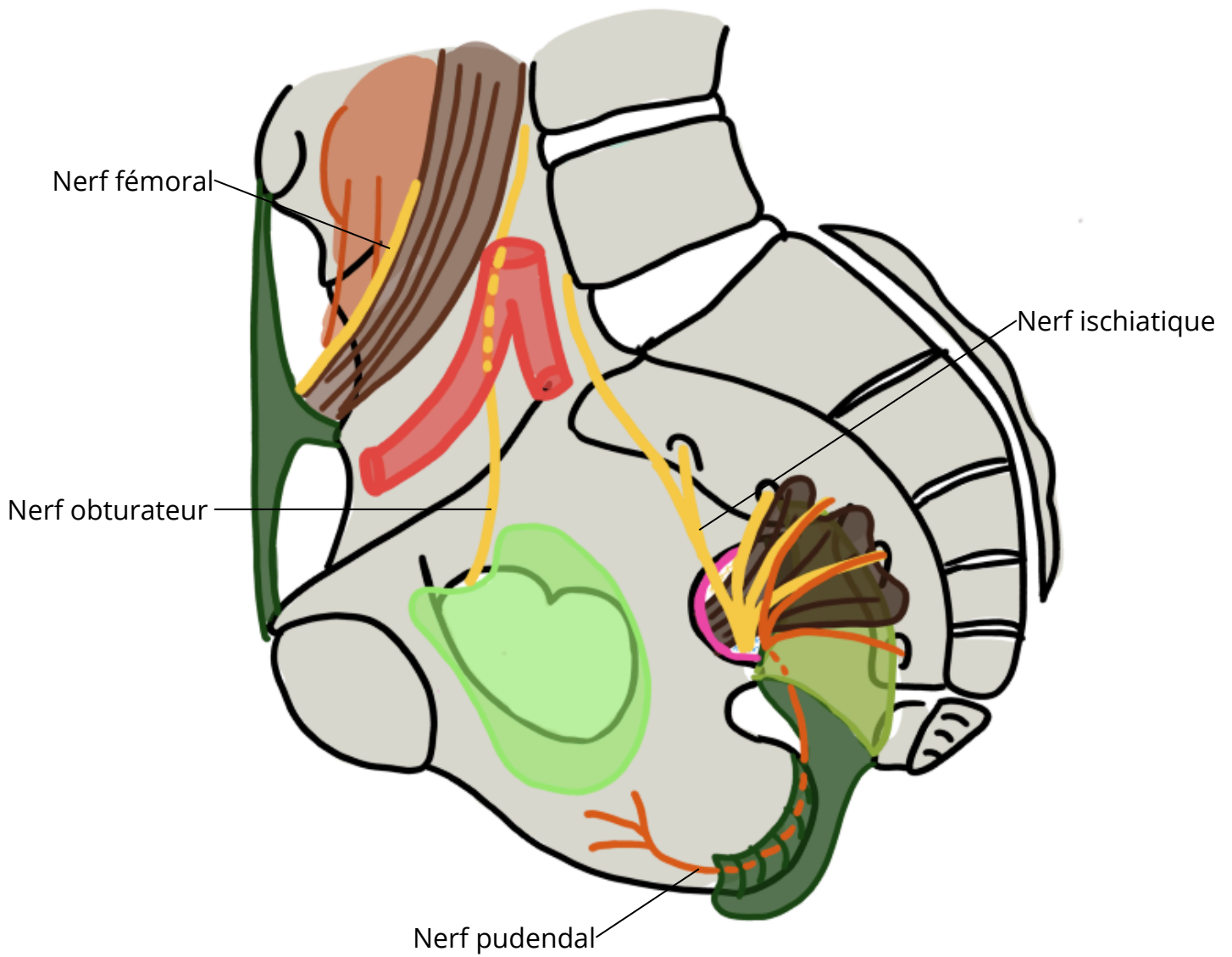
Titre : Coupe sagittale du diaphragme pelvien



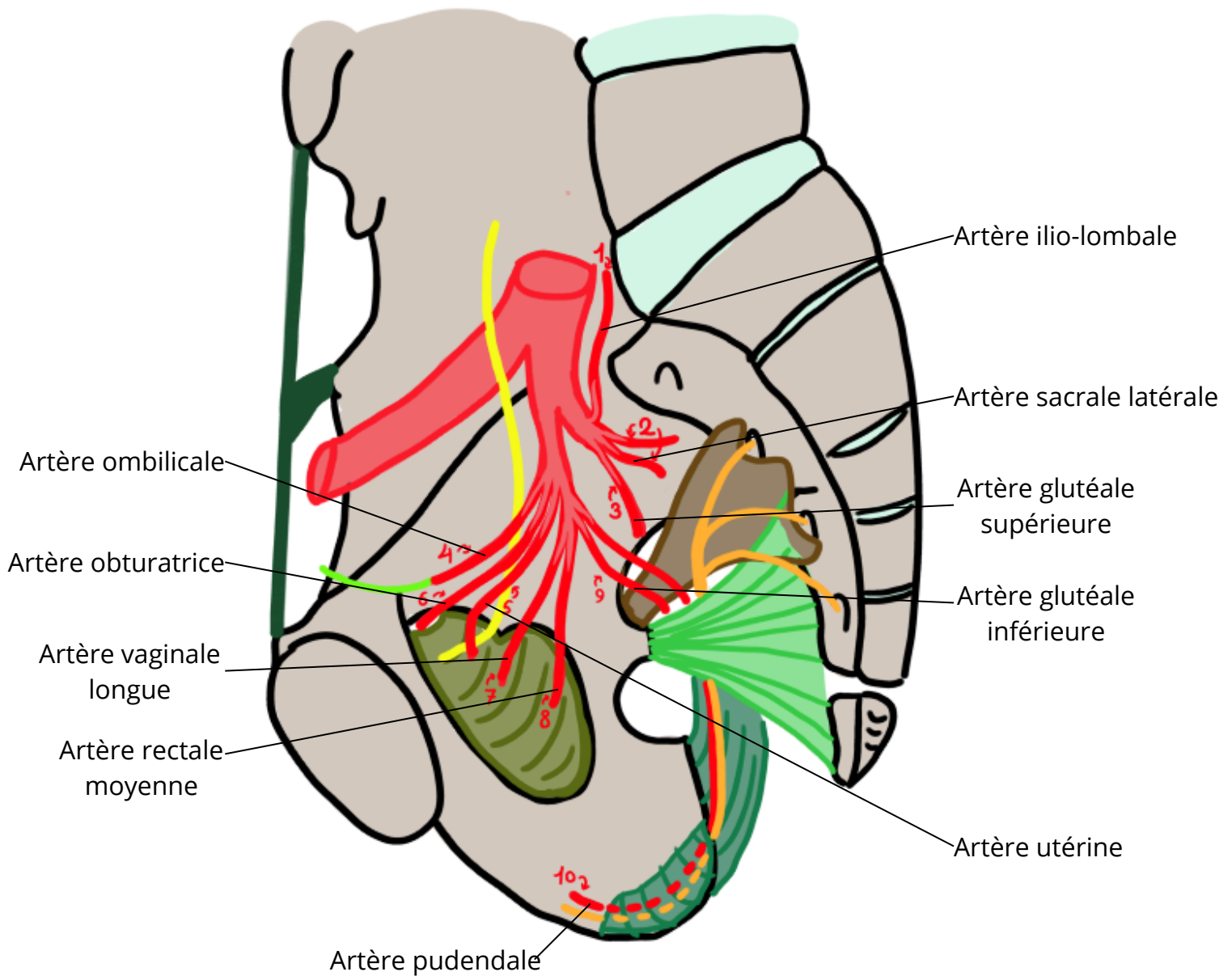
Titre :



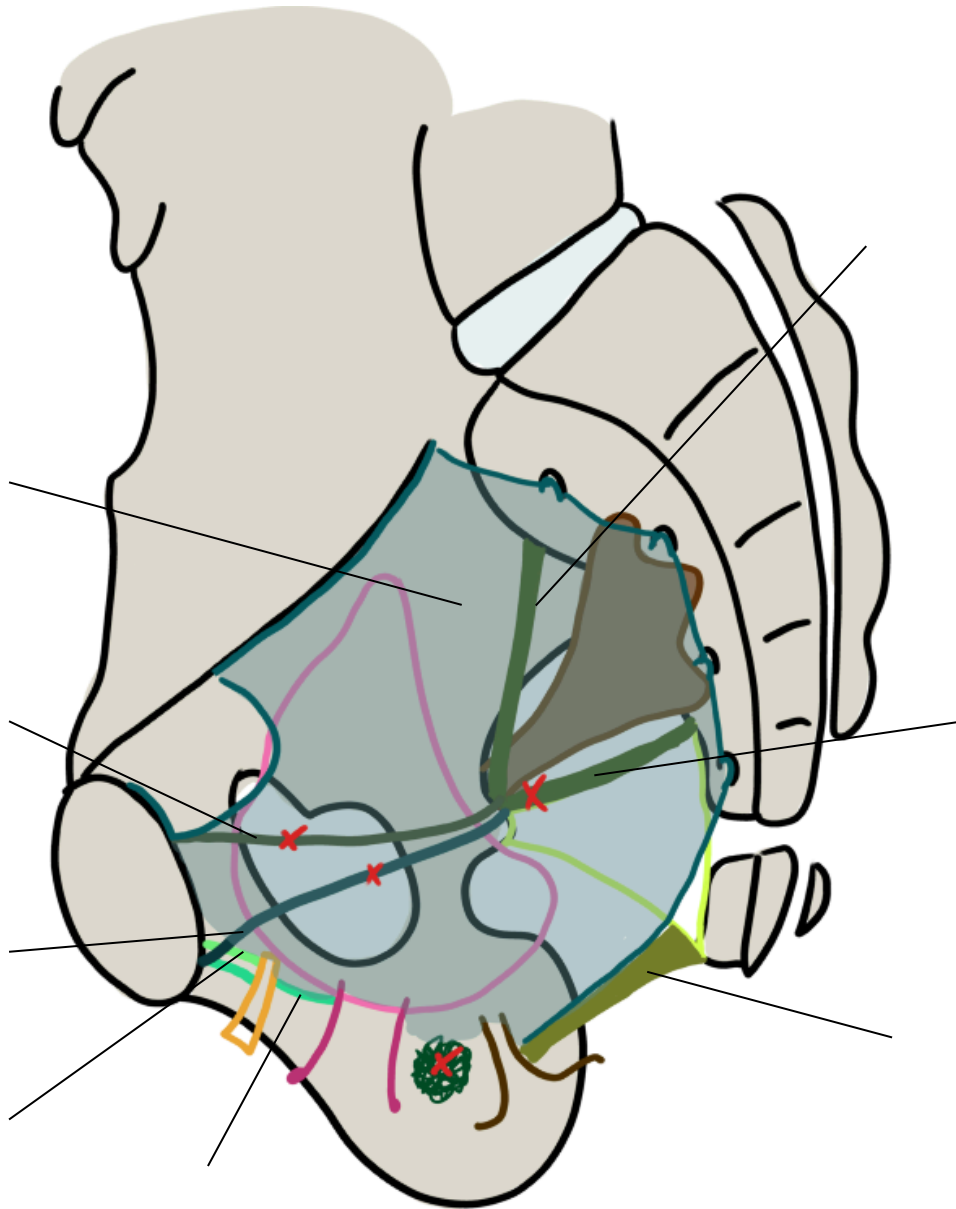
Titre : Vue médiale de l'innervation du petit bassin



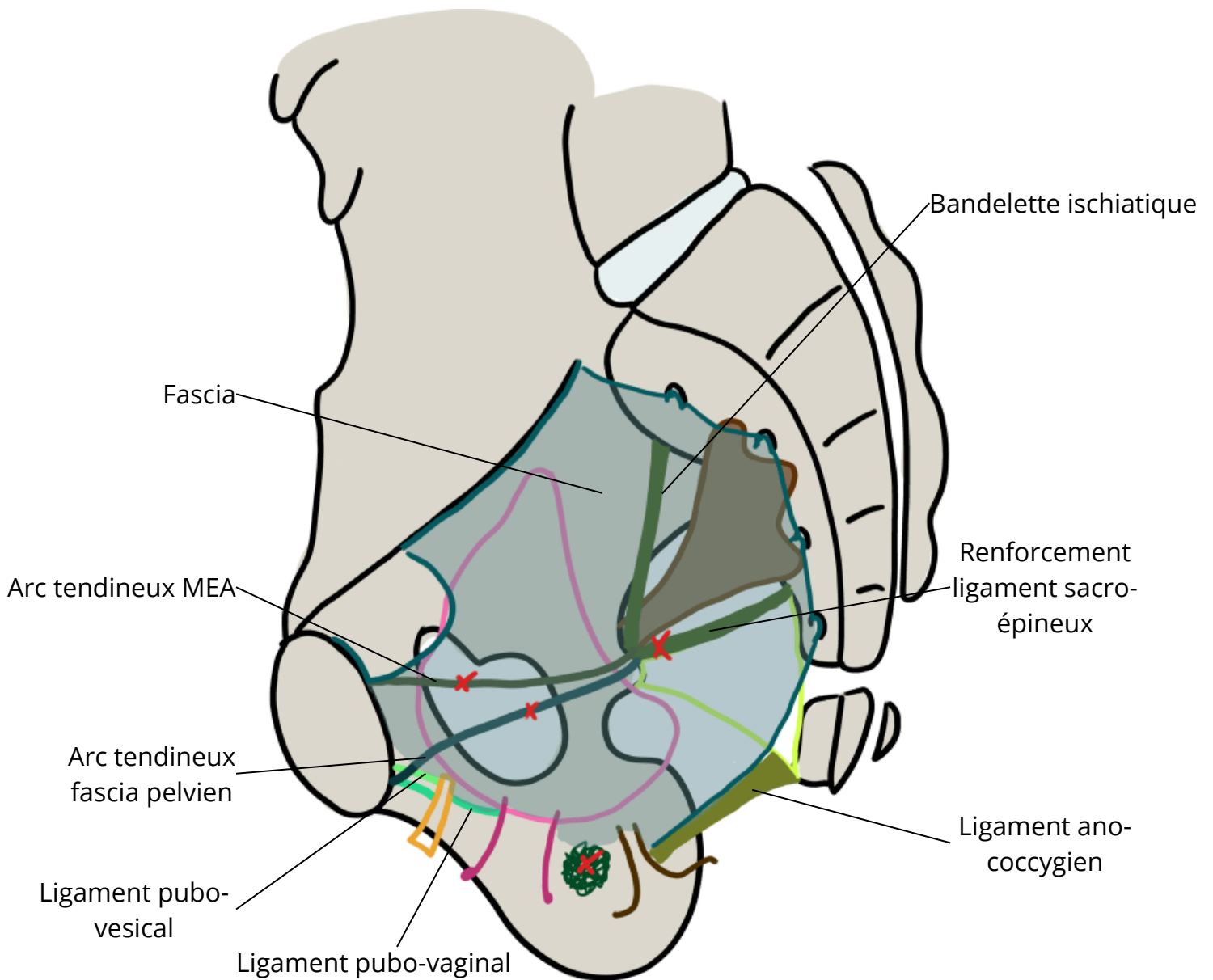
Titre : Vue médiale de la vascularisation du petit bassin



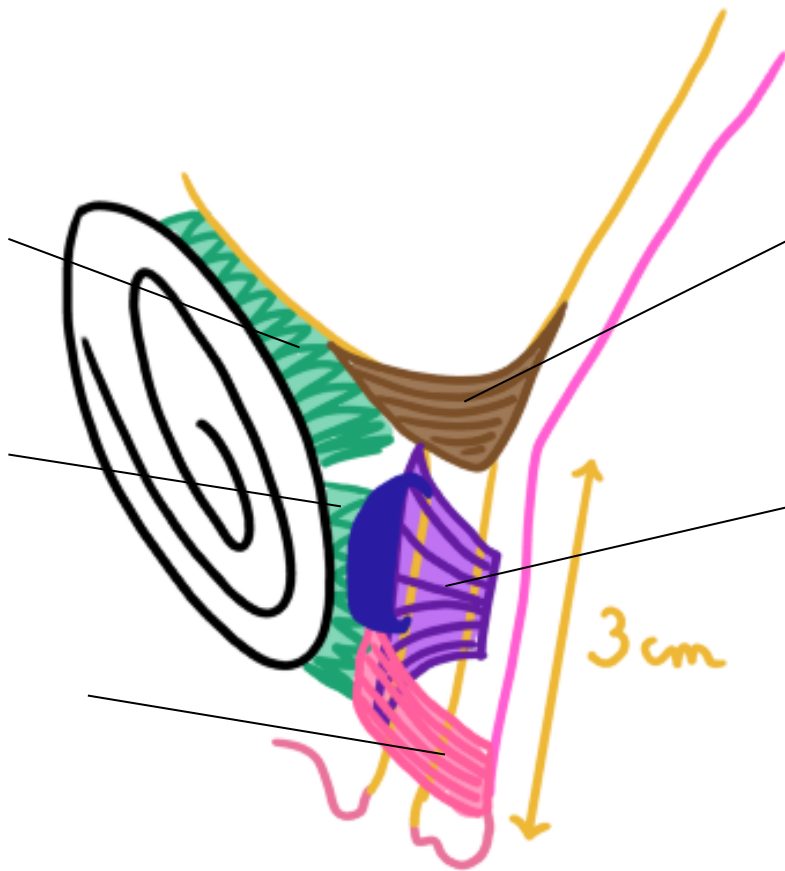
Titre :



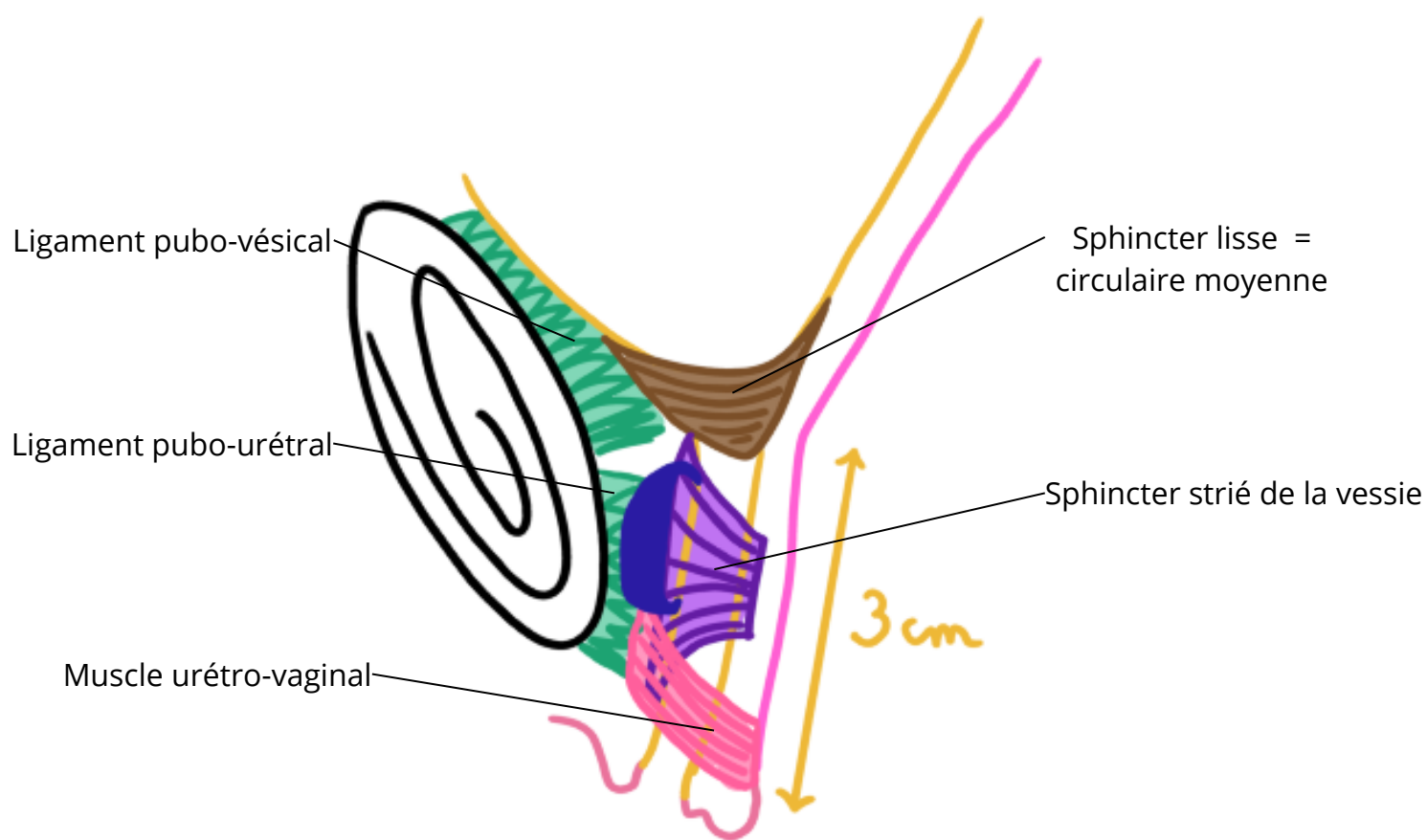
Titre : Vue médiale du fascia pelvien



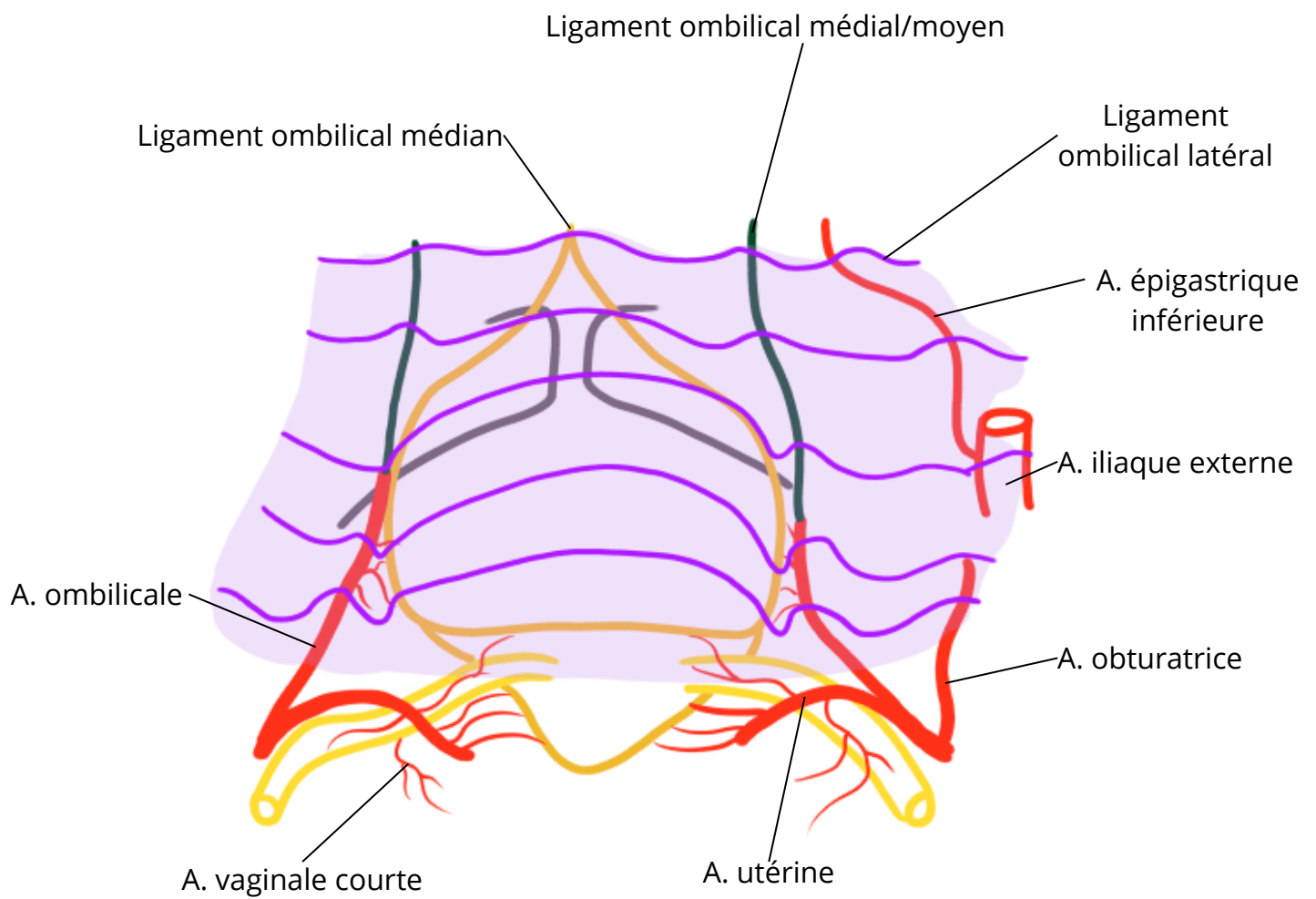
Titre :



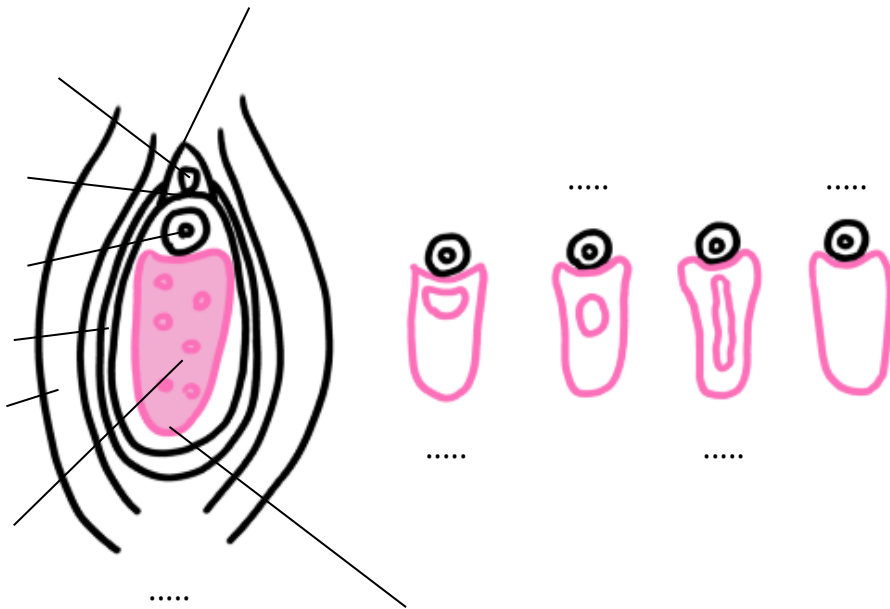
Titre : Coupe sagittale du sphincter vésical



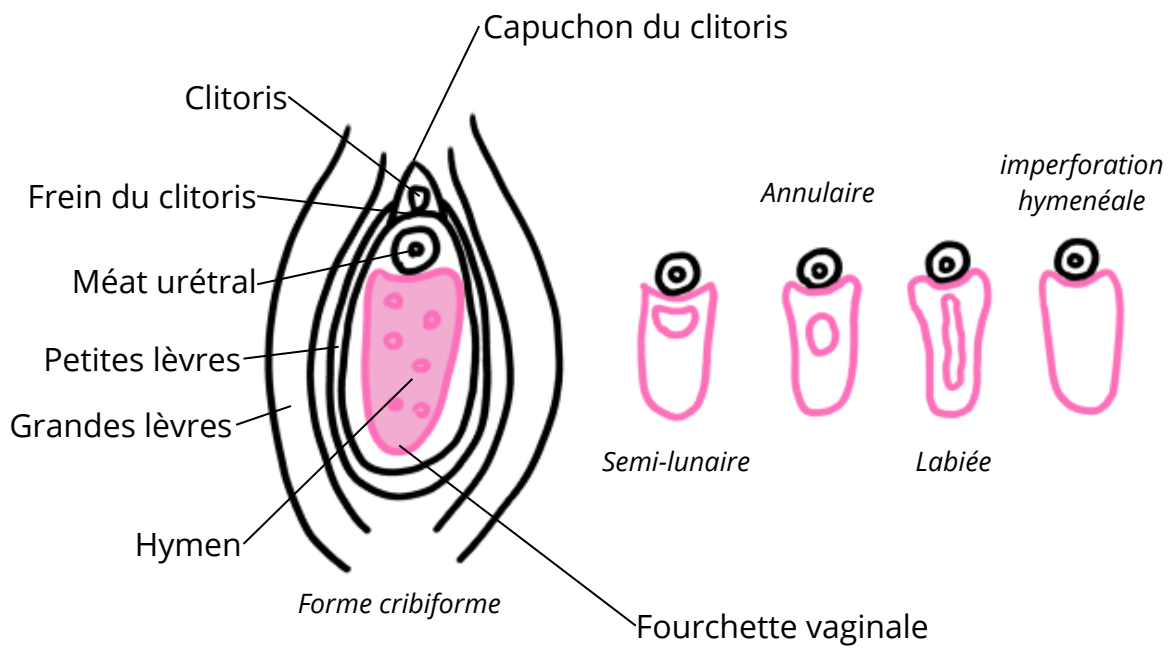
Titre : Vue pelvienne du petit bassin



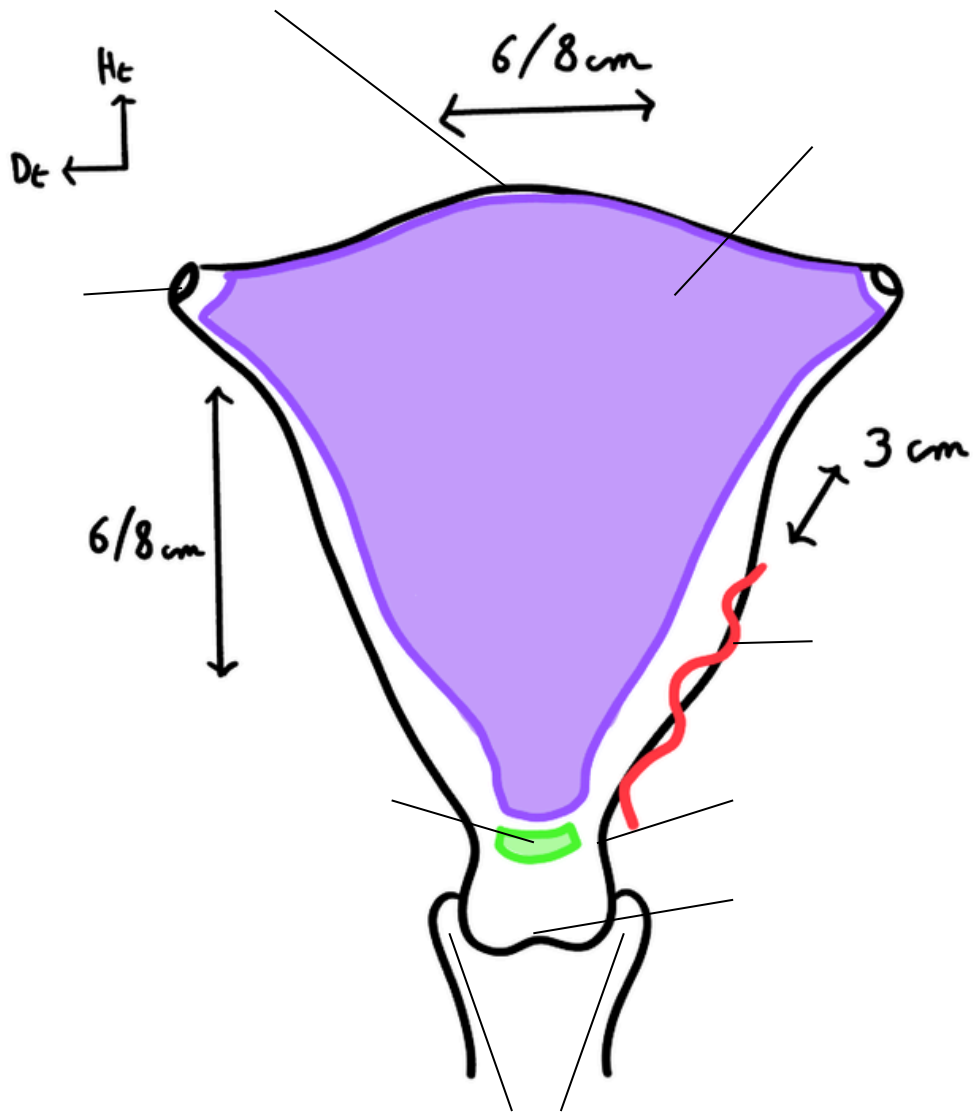
Titre :



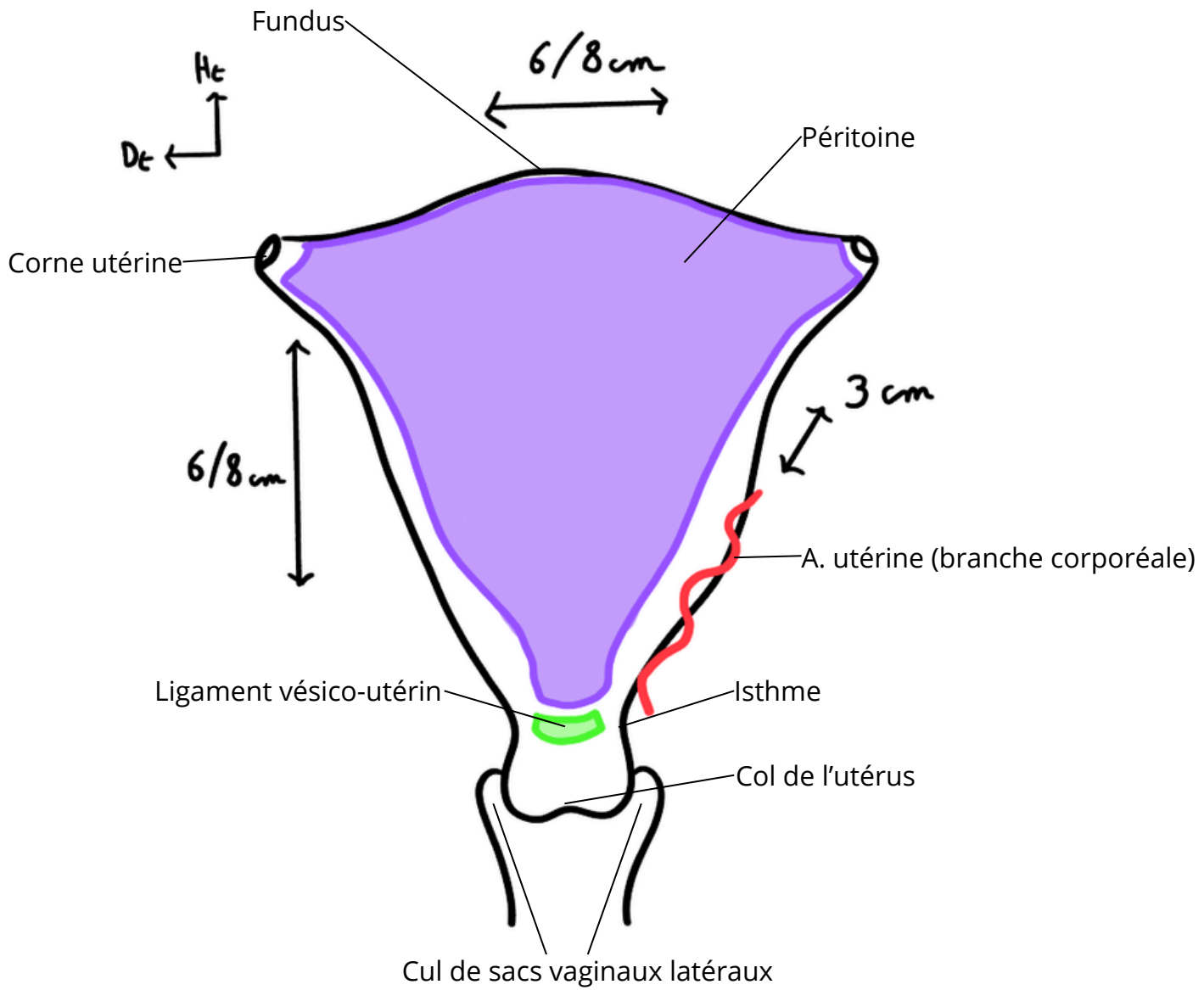
Titre : Vue anatomique du vestibule vaginal



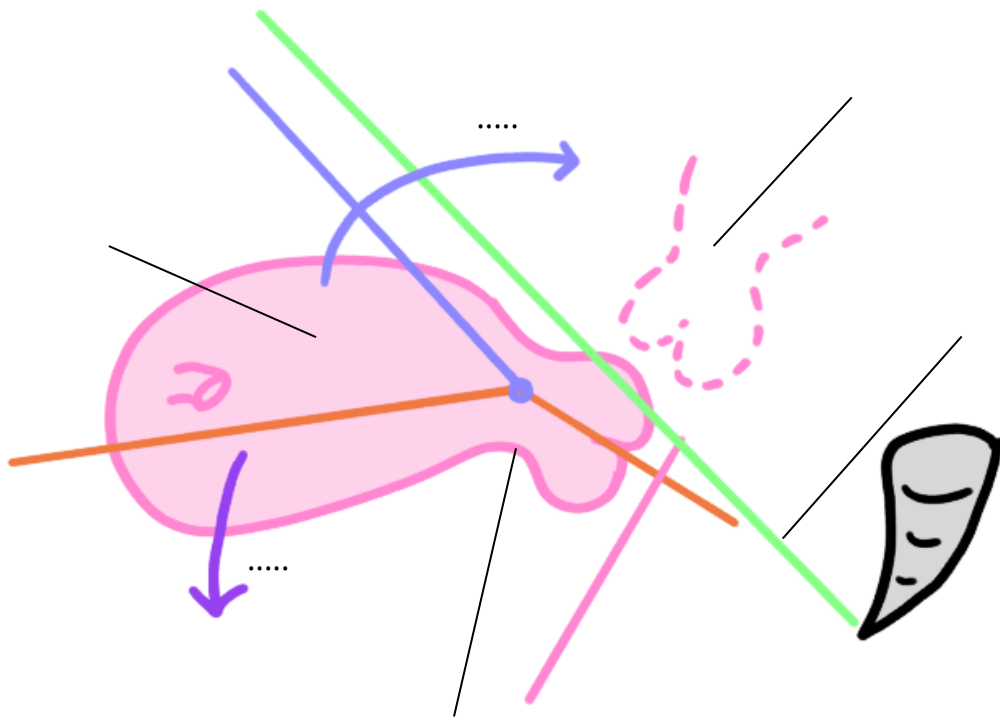
Titre :



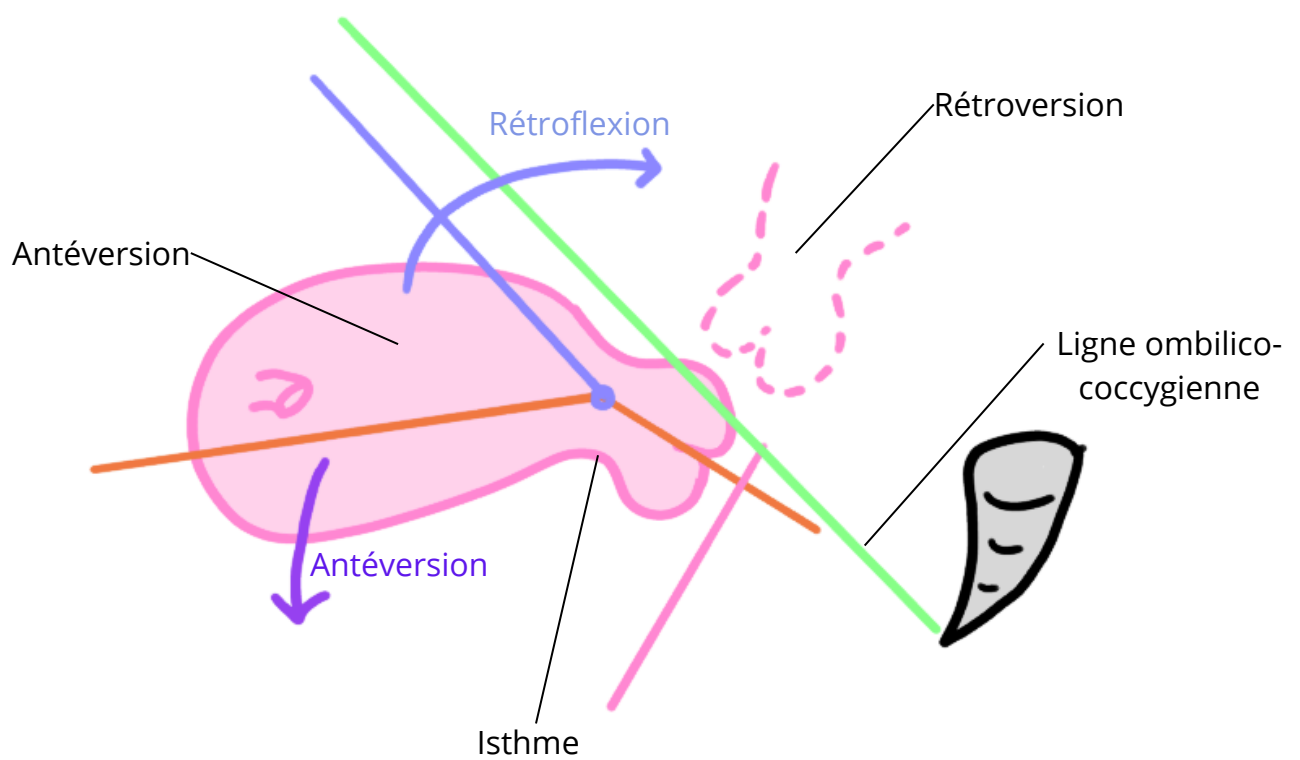
Titre : Vue antérieure de l'utérus



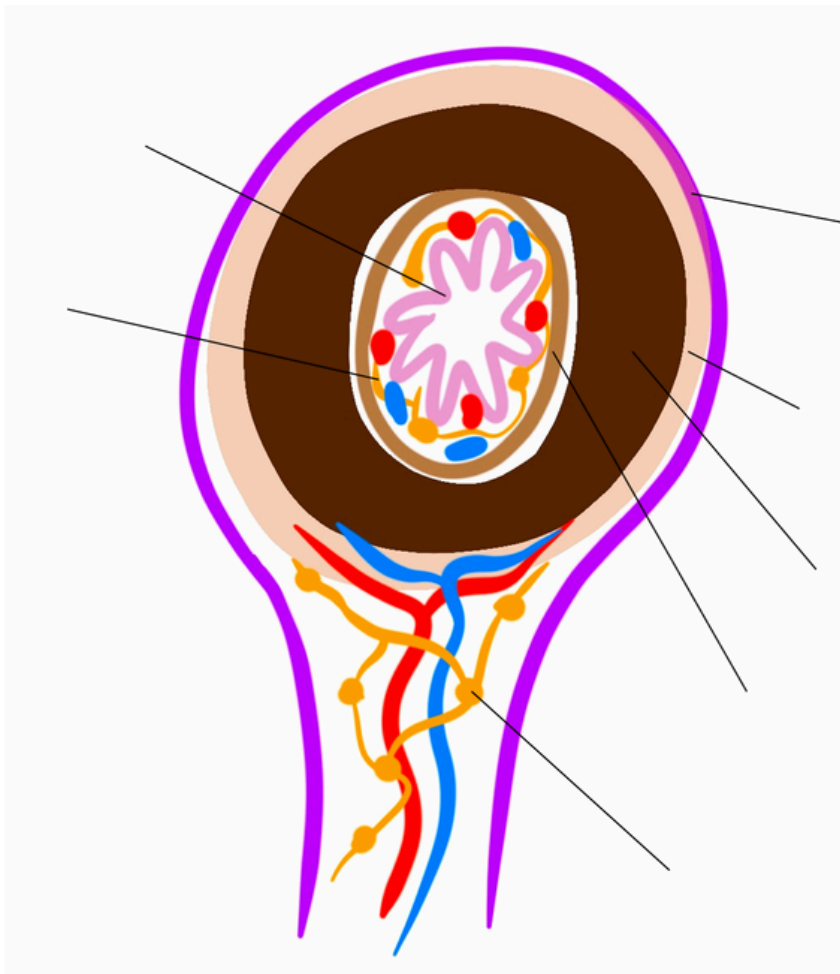
Titre :



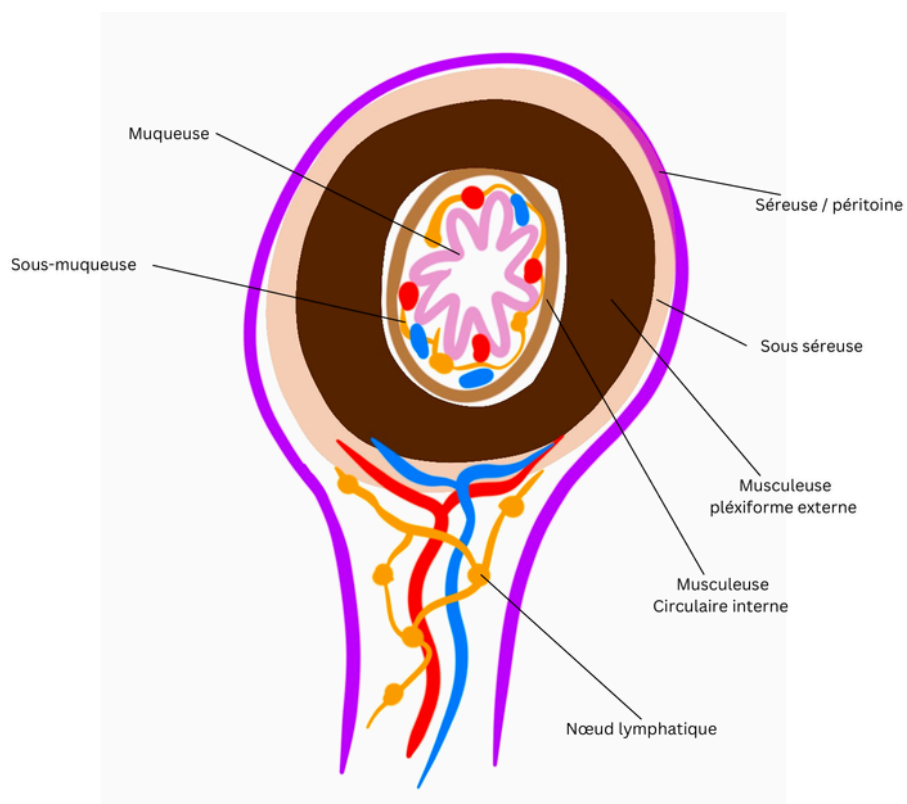
Titre : Différentes positions de l'utérus



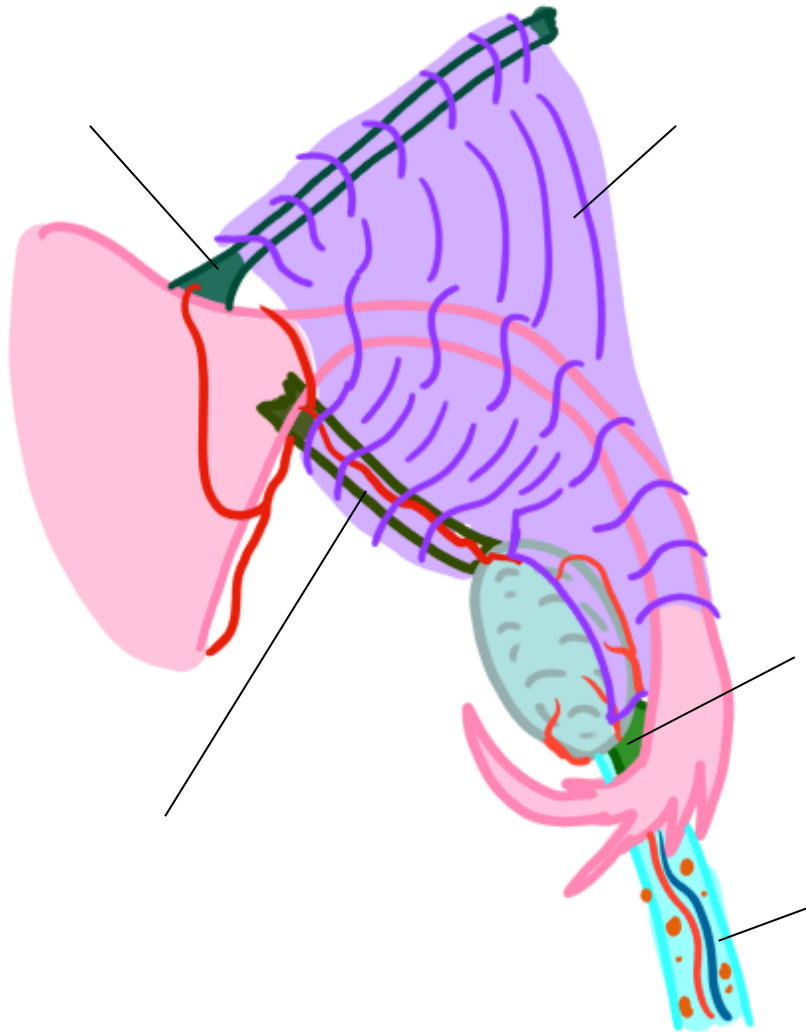
Titre :



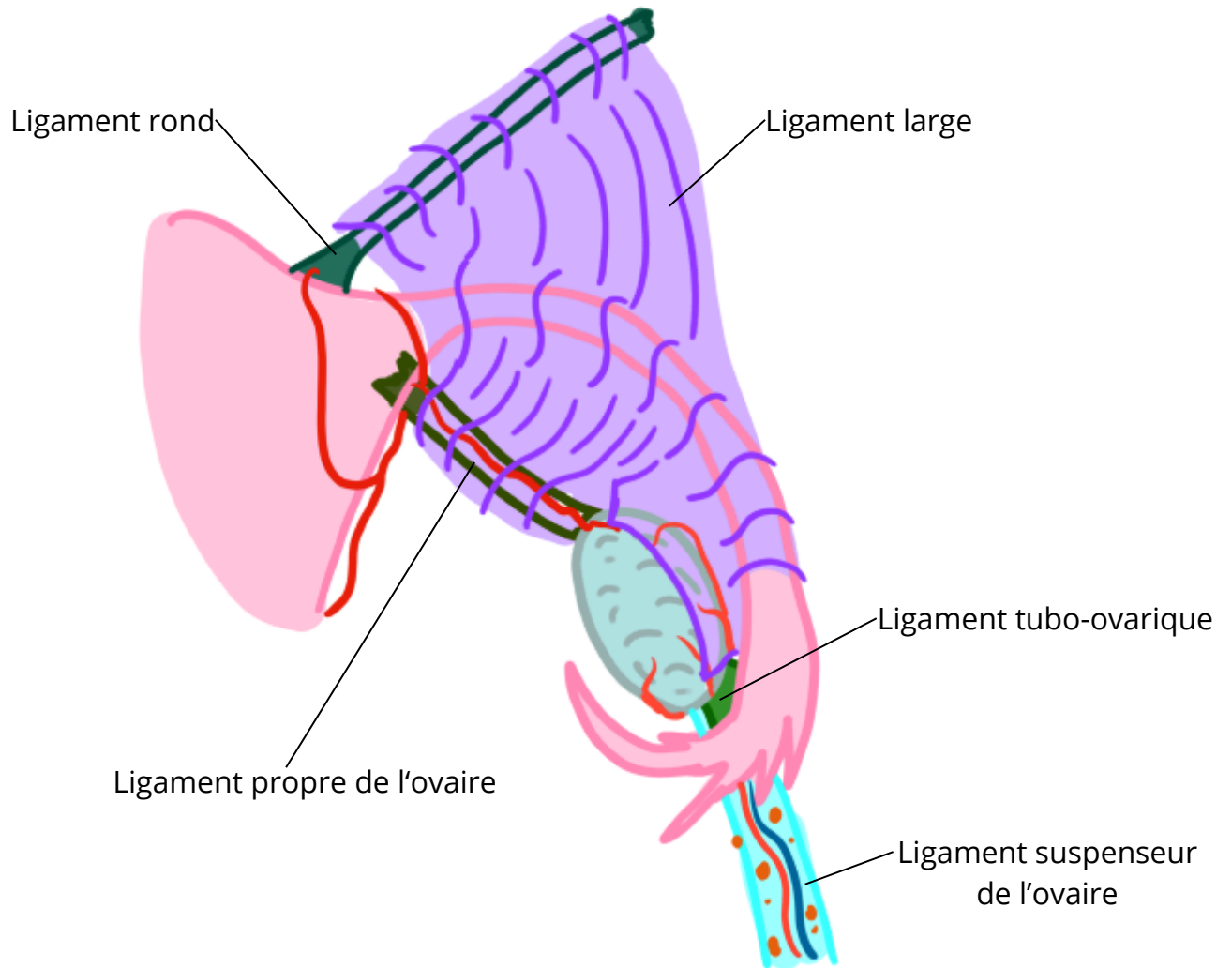
Titre : Morphologie interne des trompes



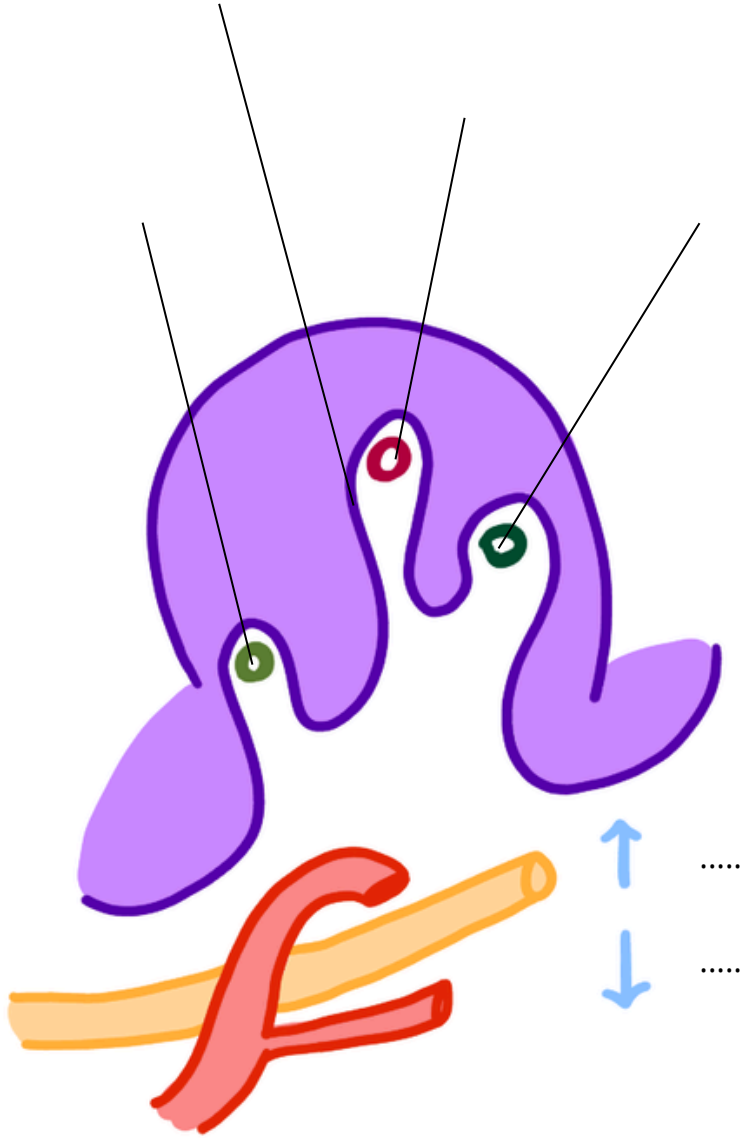
Titre :



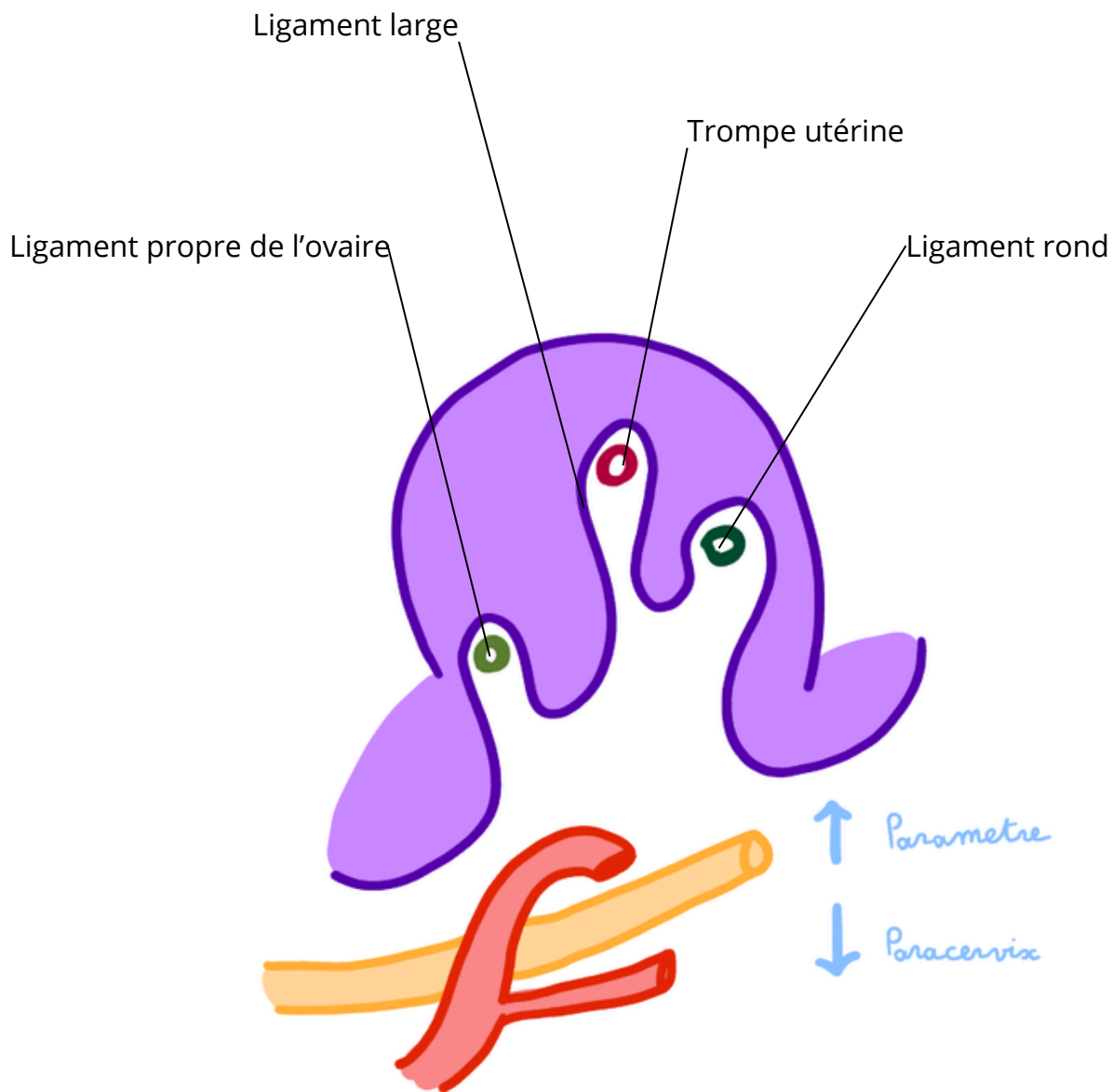
Titre : Moyens de fixité de l'ovaire



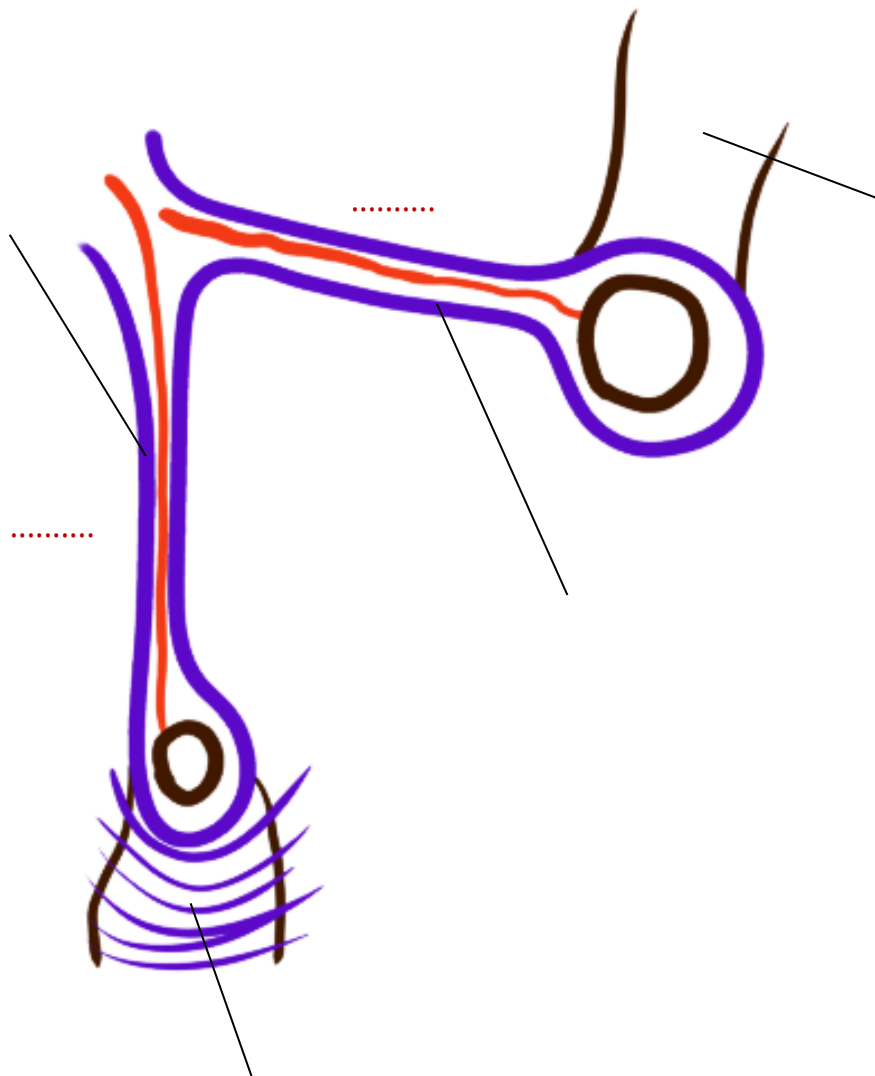
Titre :



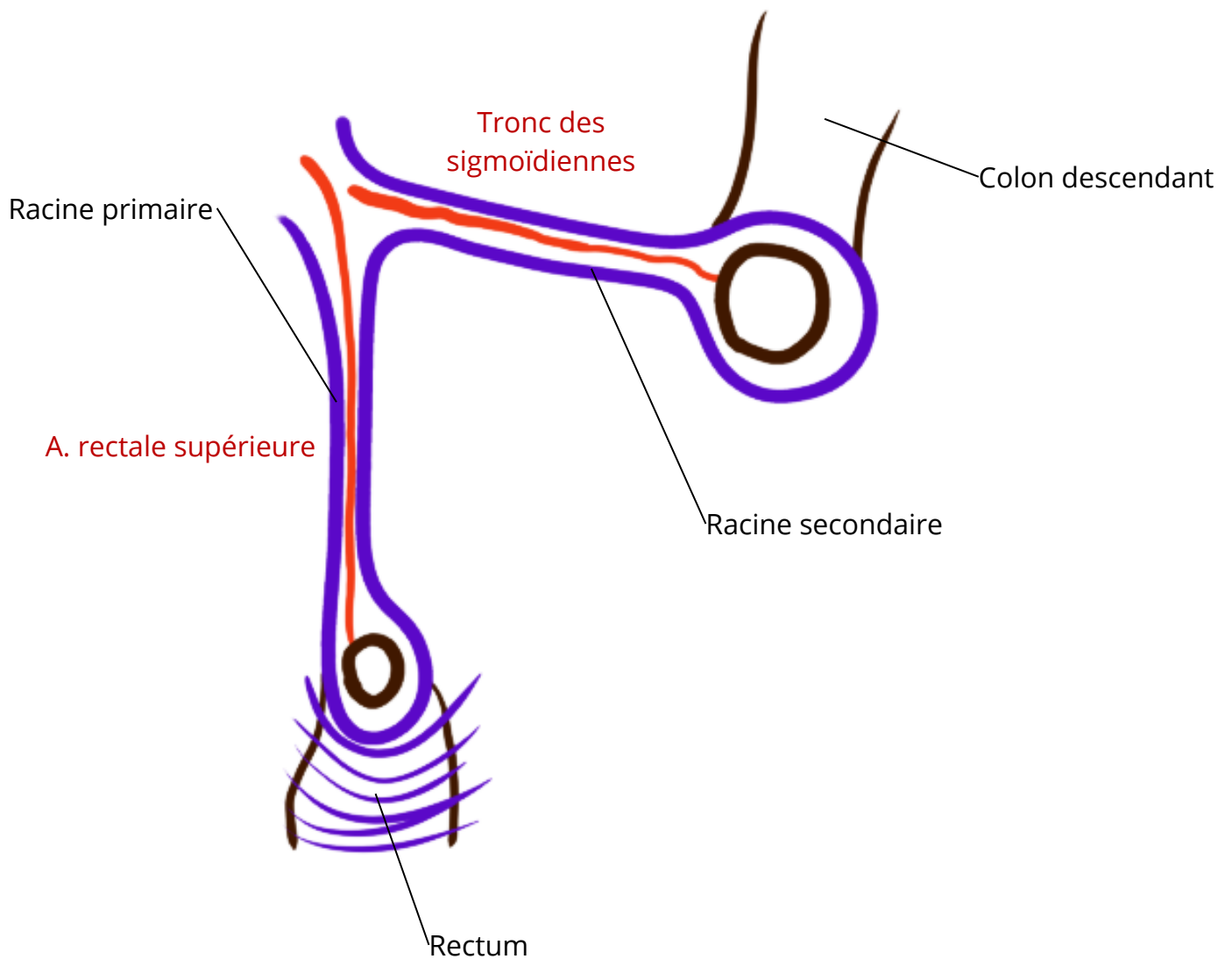
Titre : Coupe de dissection du ligament large



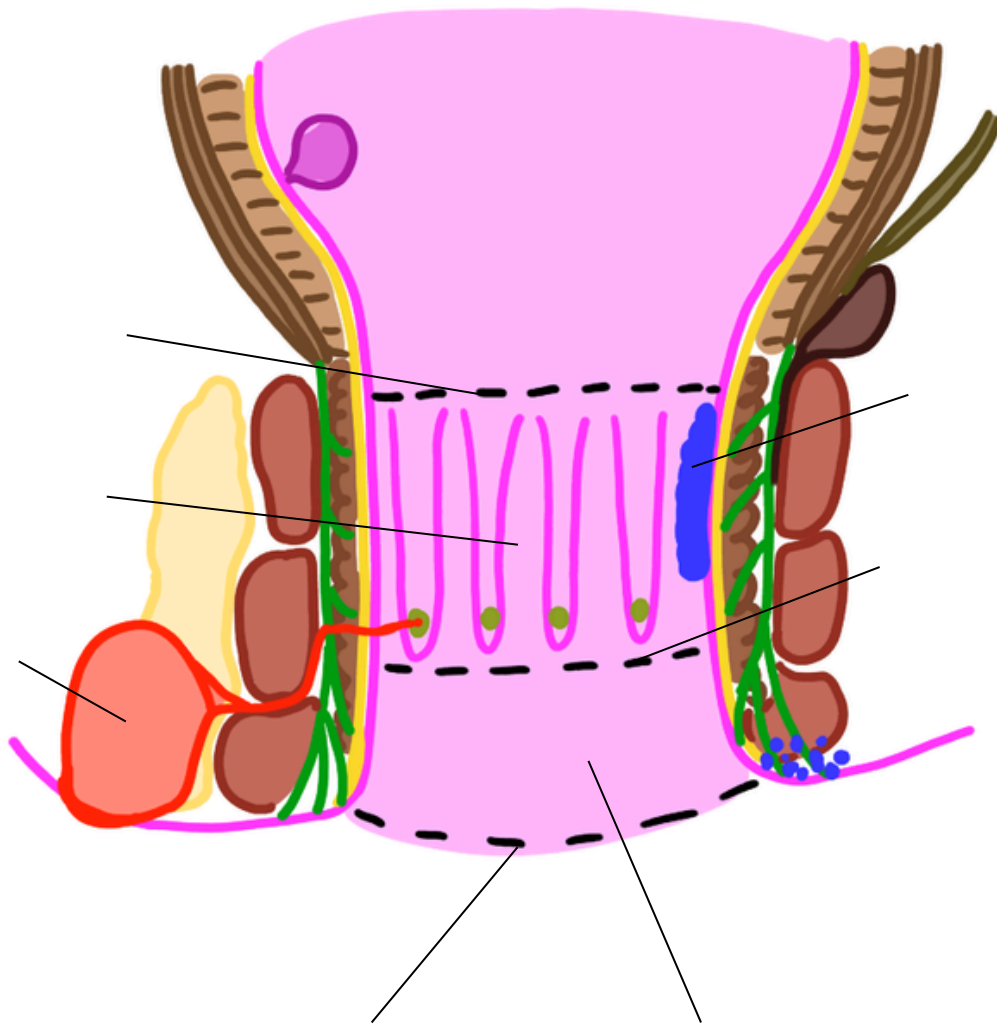
Titre :



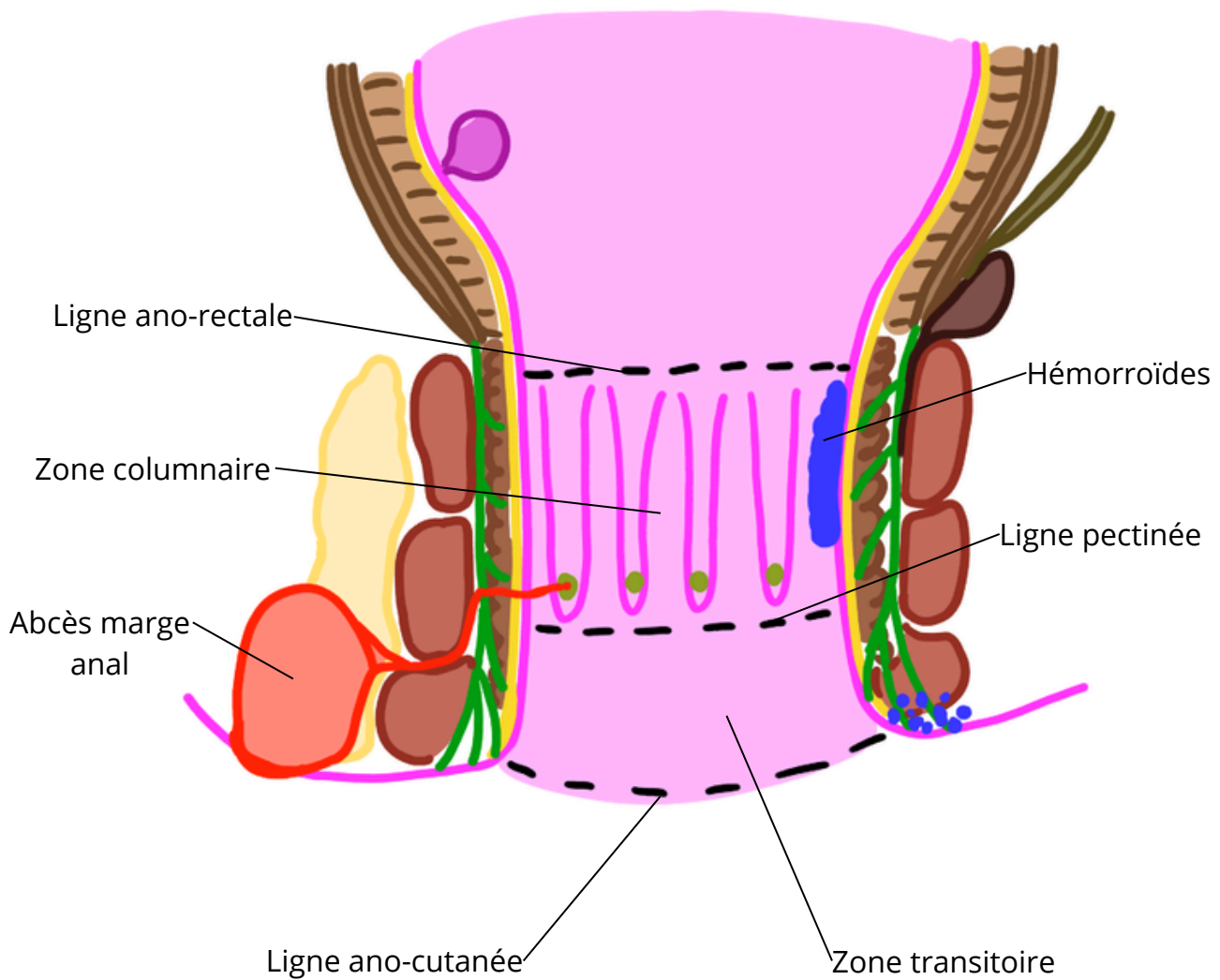
Titre : Morphologie externe du compartiment postérieure



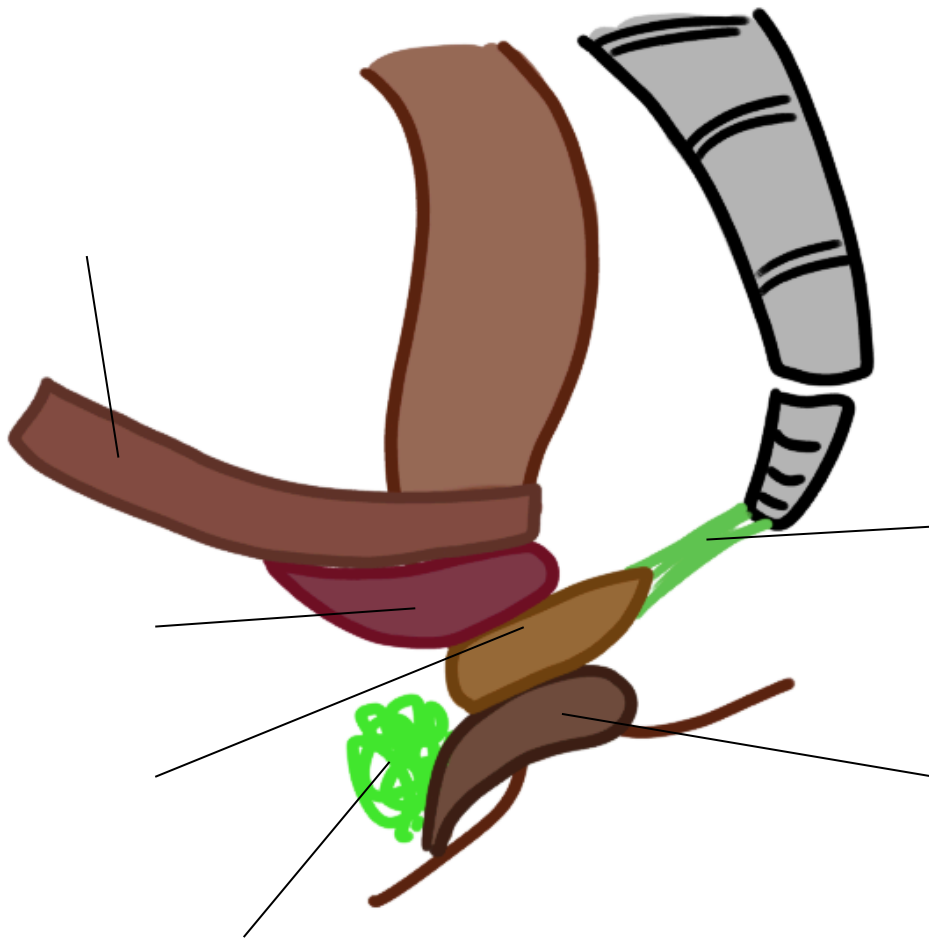
Titre :



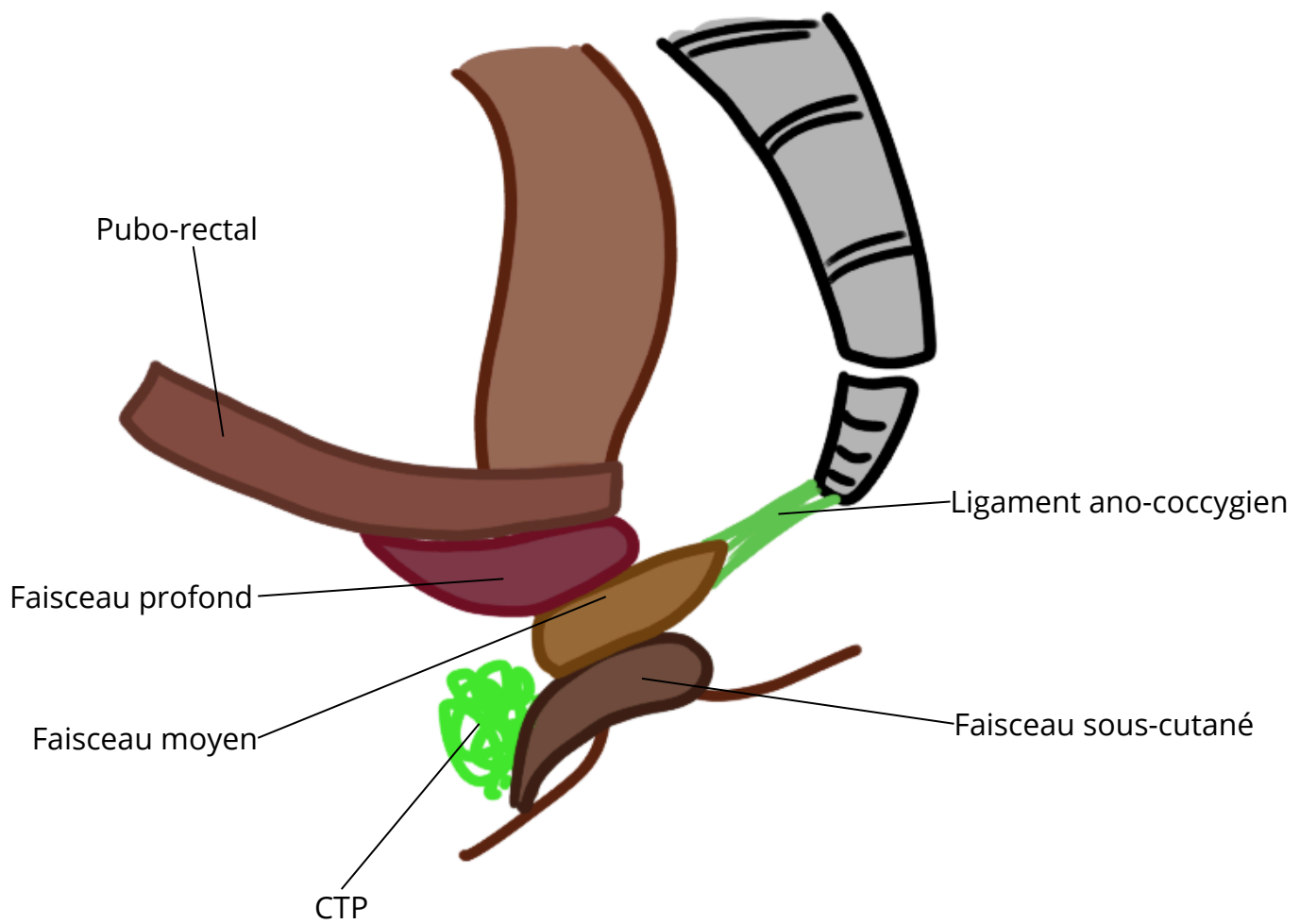
Titre : Coupe frontale du canal anal



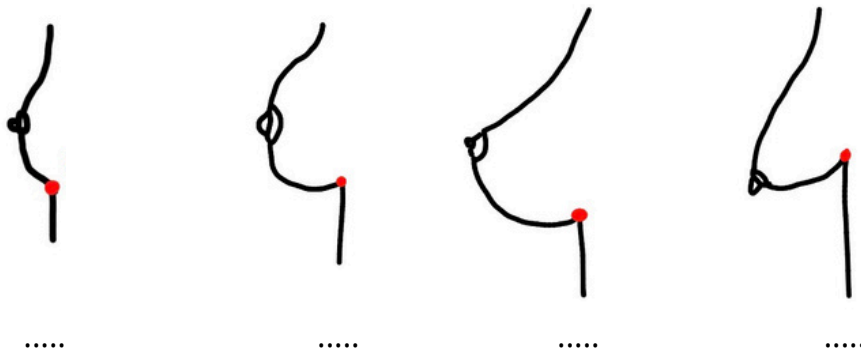
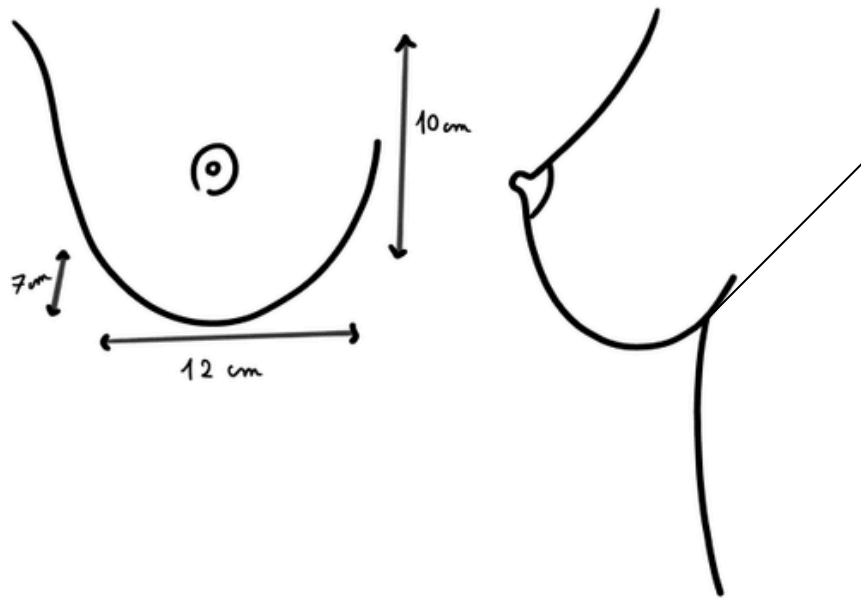
Titre :



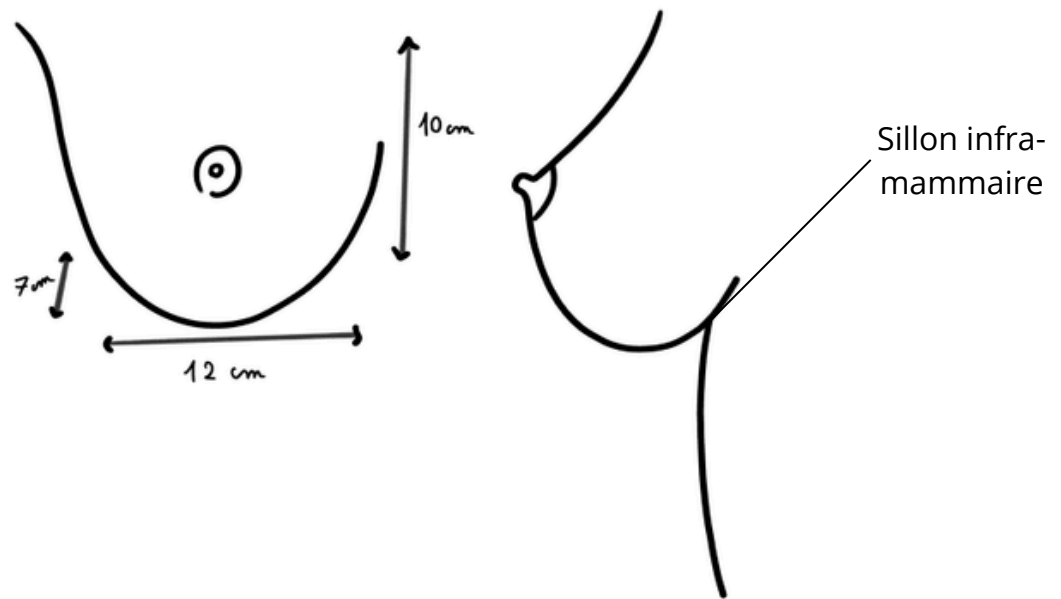
Titre : Sphincter anal et ses faisceaux



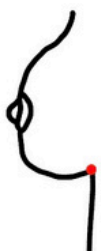Titre :



Titre : Morphologie externe de la glande mammaire



Discoïde



Conique

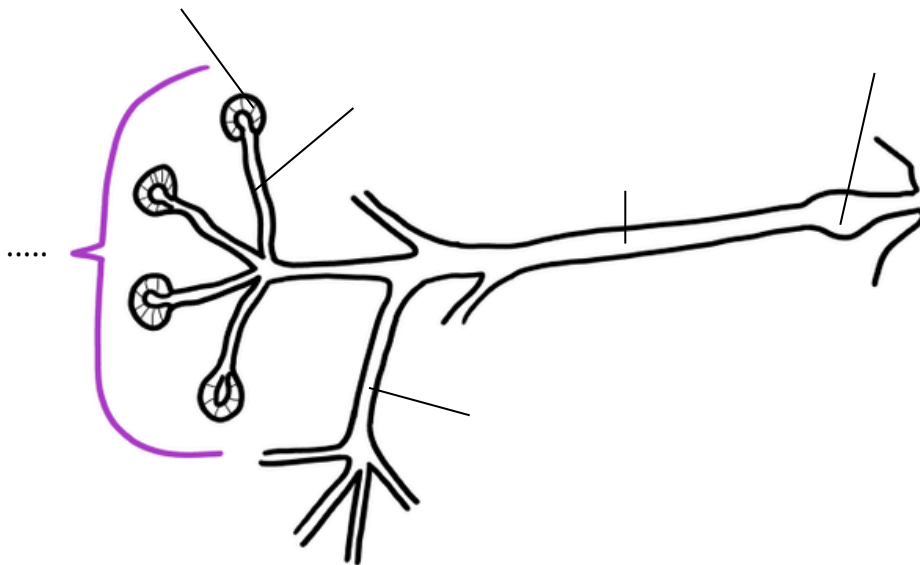
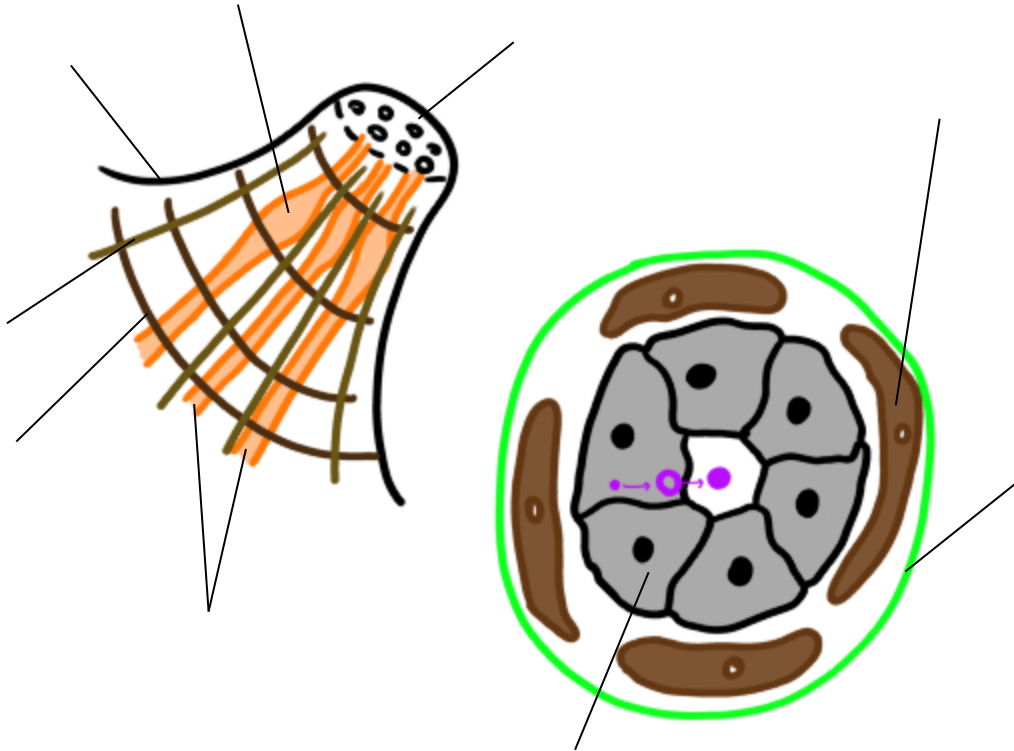


piriforme

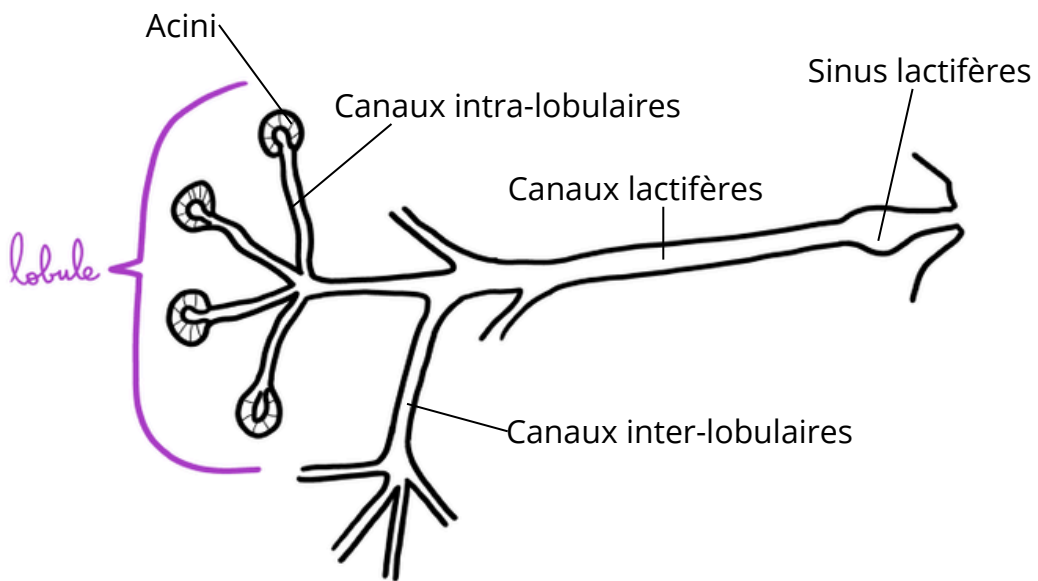
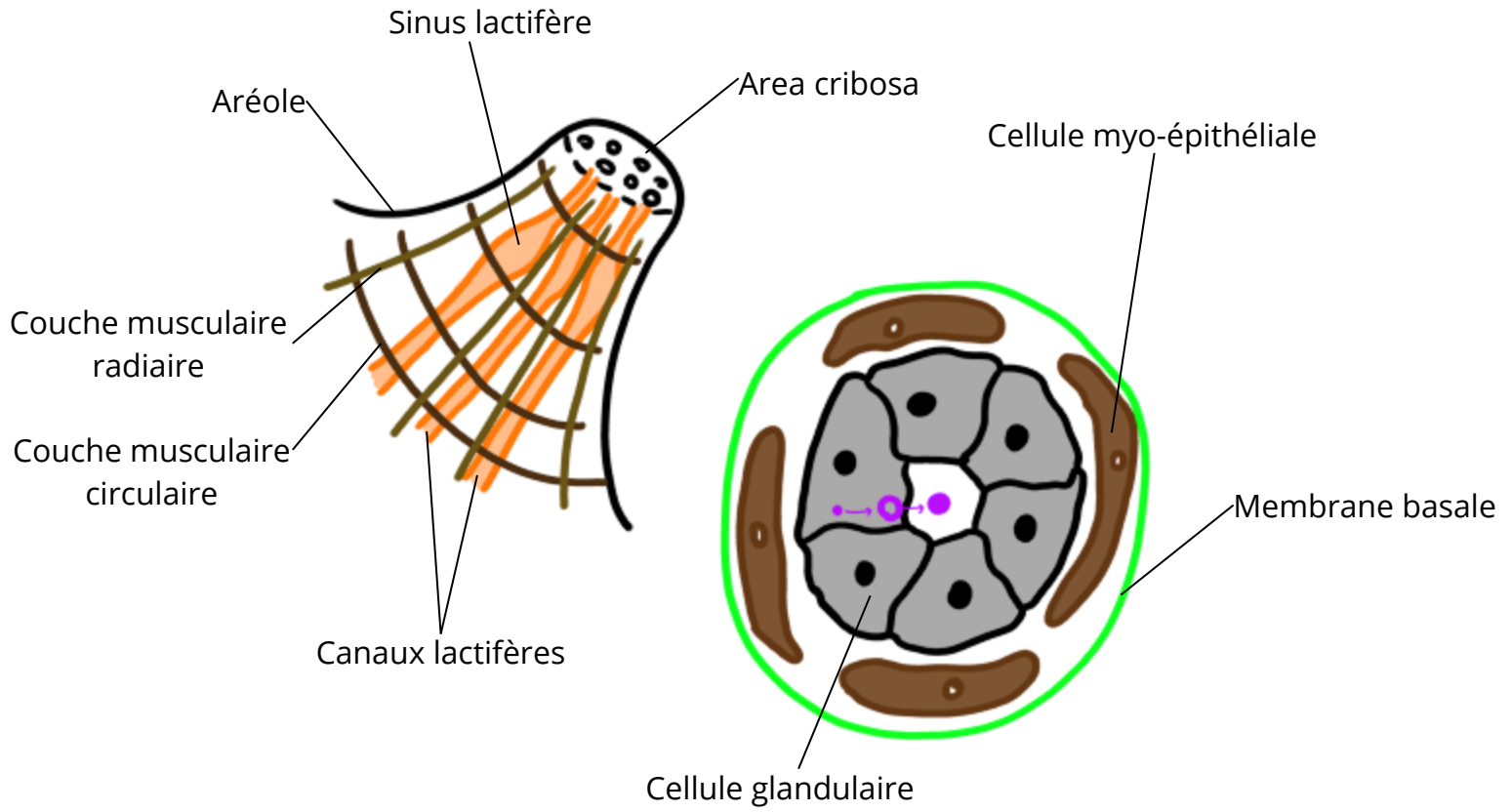


pédiculé

Titre :

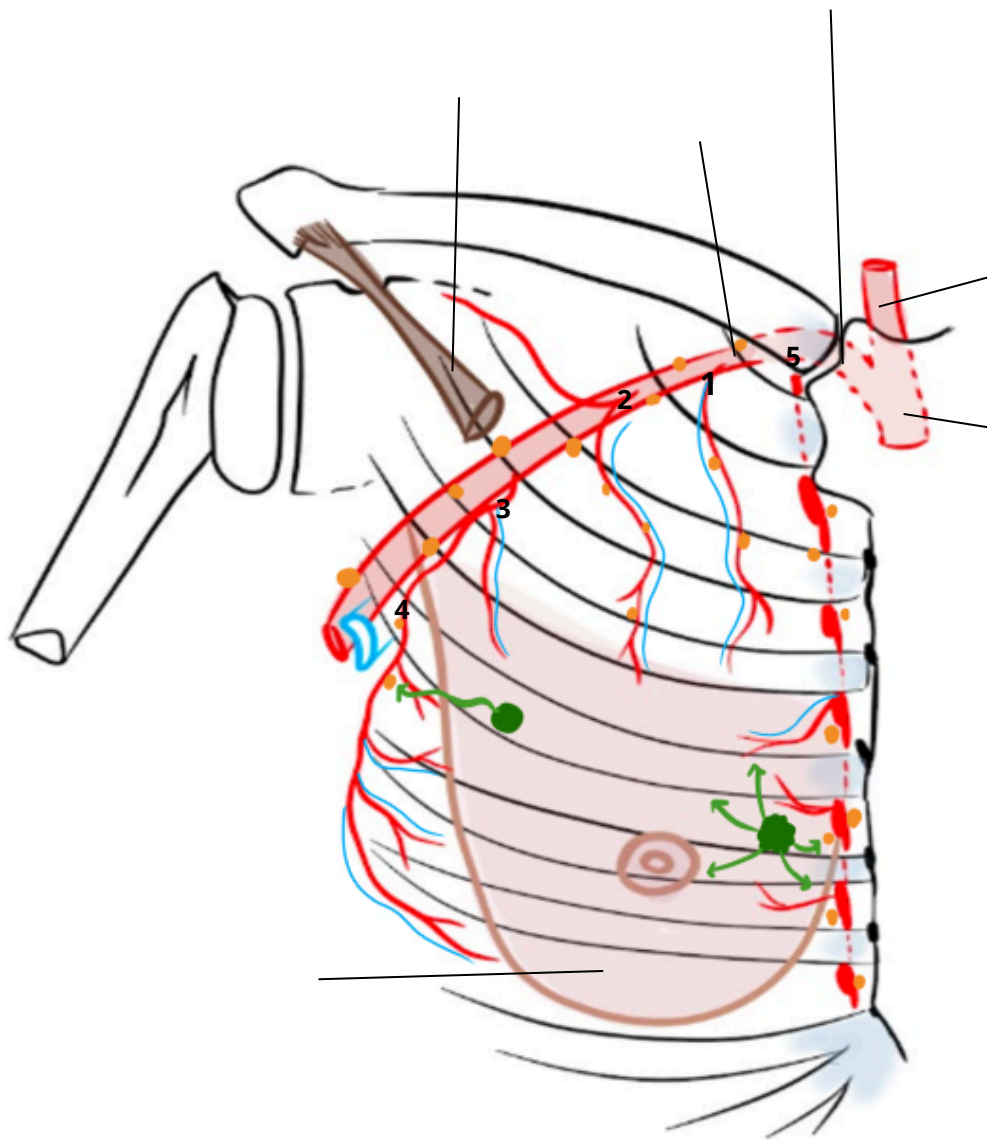


Titre : Morphologie interne de la glande mammaire



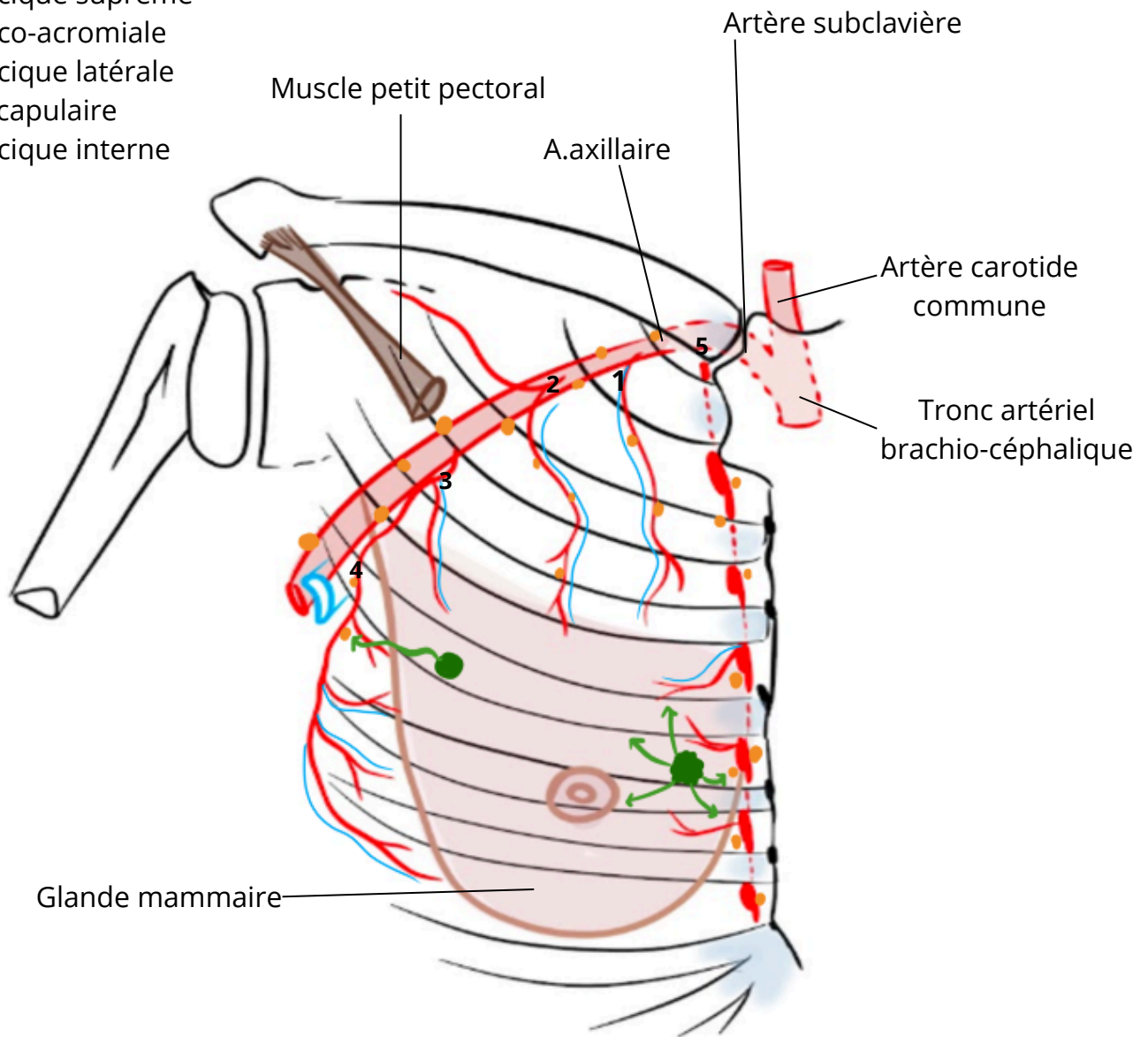
Titre :

- 1.
- 2.
- 3.
- 4.
- 5.

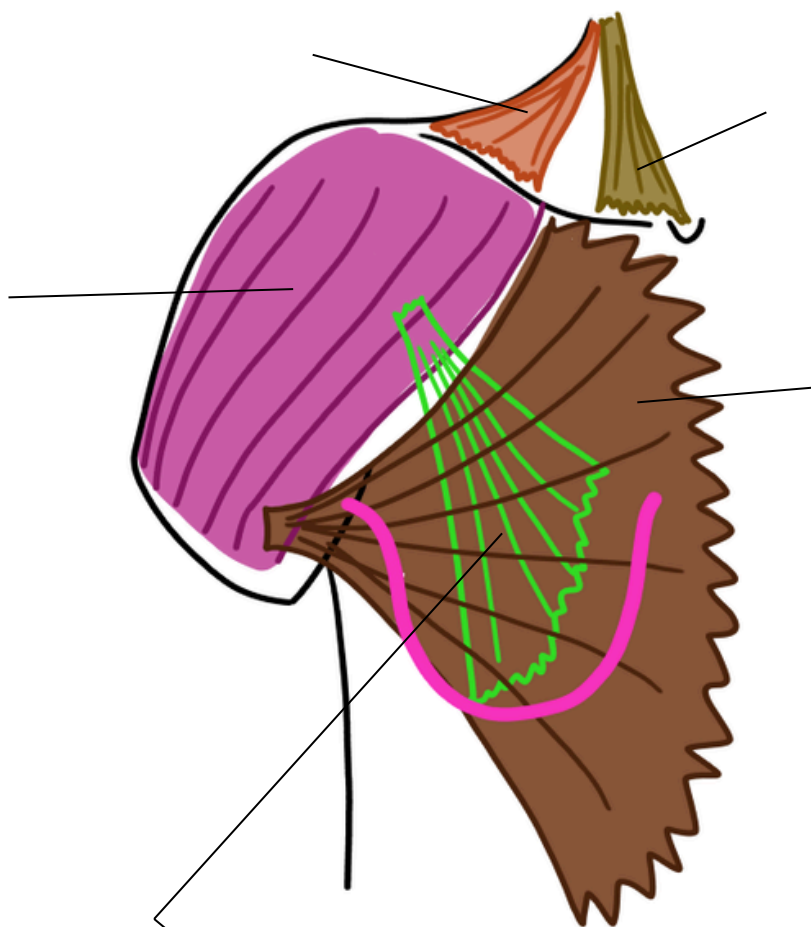


Titre : Vue antérieure de la vascularisation de la glande mammaire

1. A. thoracique suprême
2. A. thoraco-acromiale
3. A. thoracique latérale
4. A. sub-scapulaire
5. A. thoracique interne

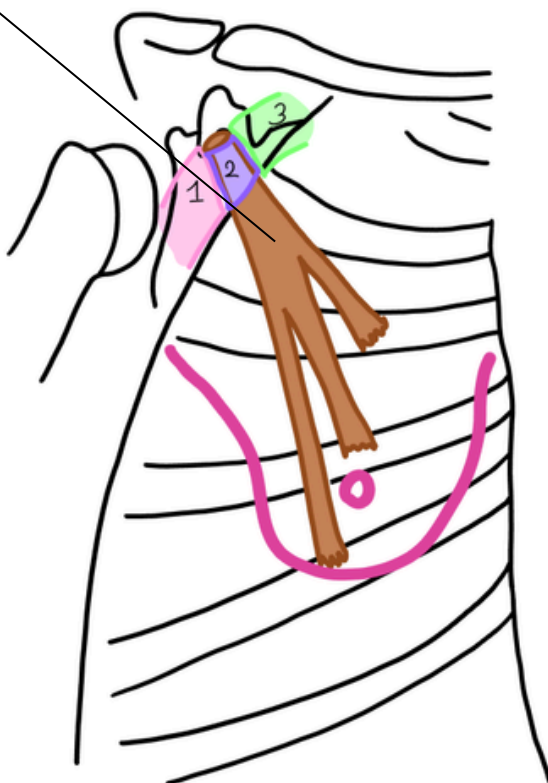


Titre :

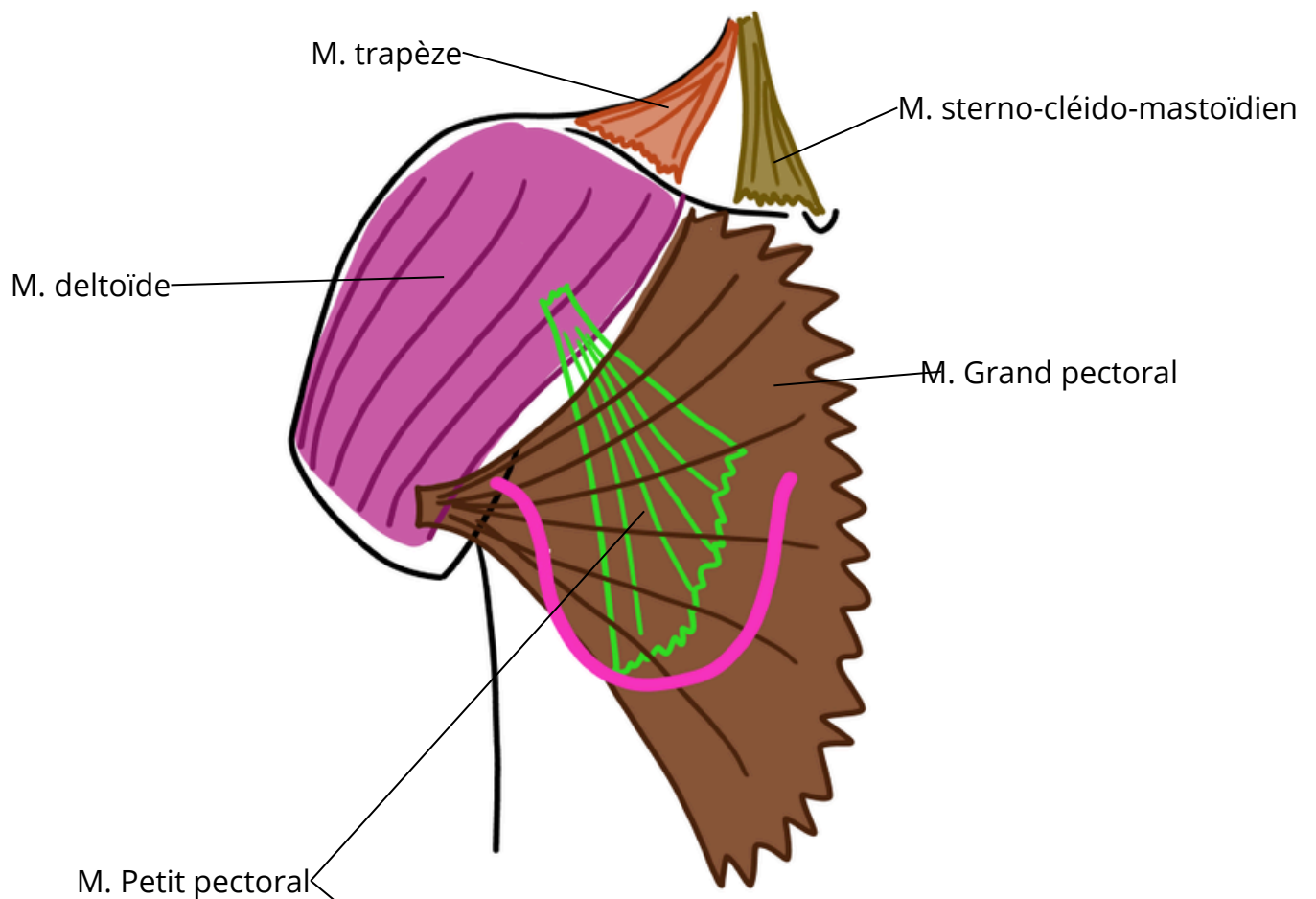


Etages de :

- 1 :
- 2 :
- 3 :

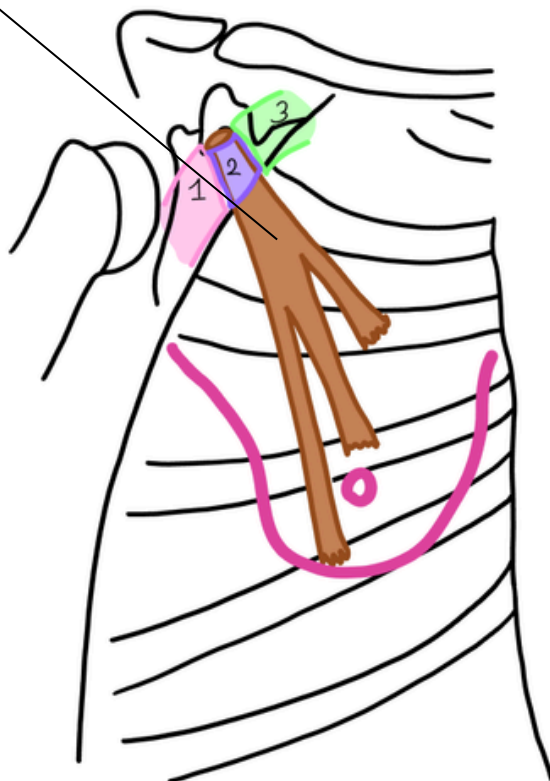


Titre : Vue antérieure des muscles du thorax

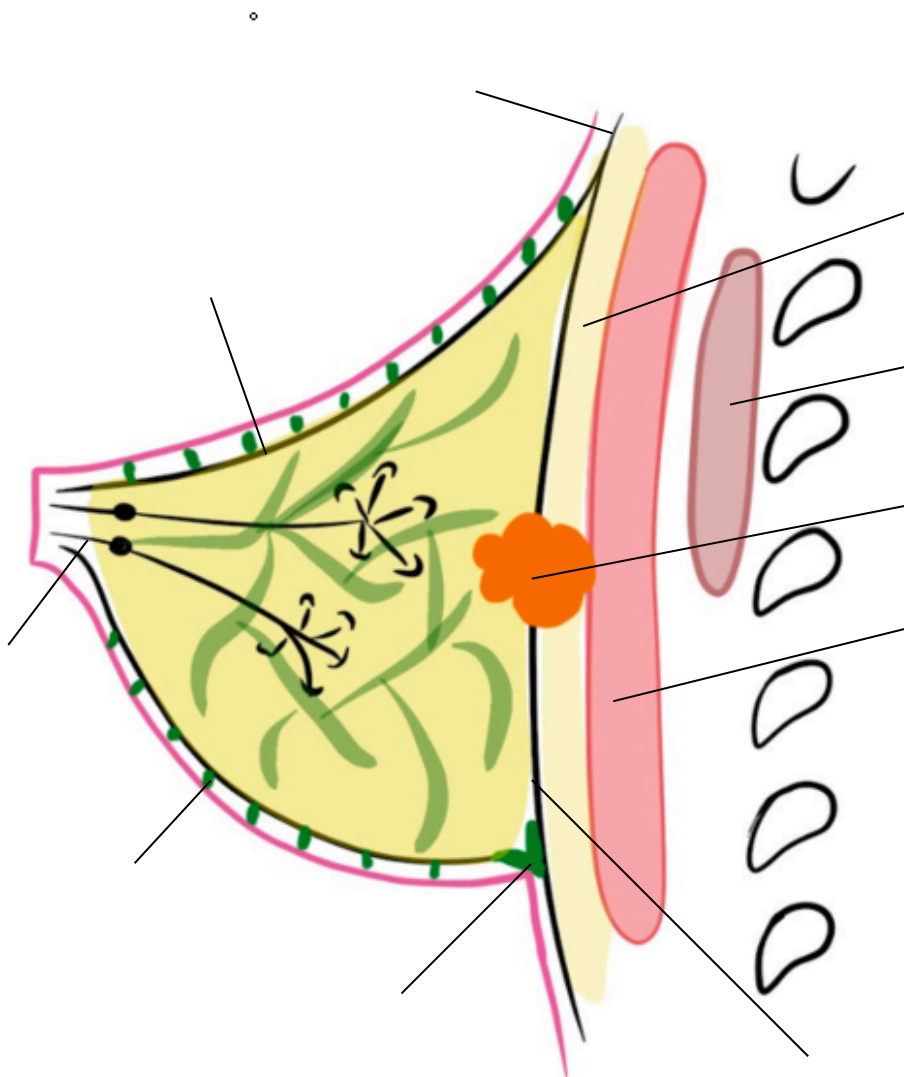


Etages de Berg :

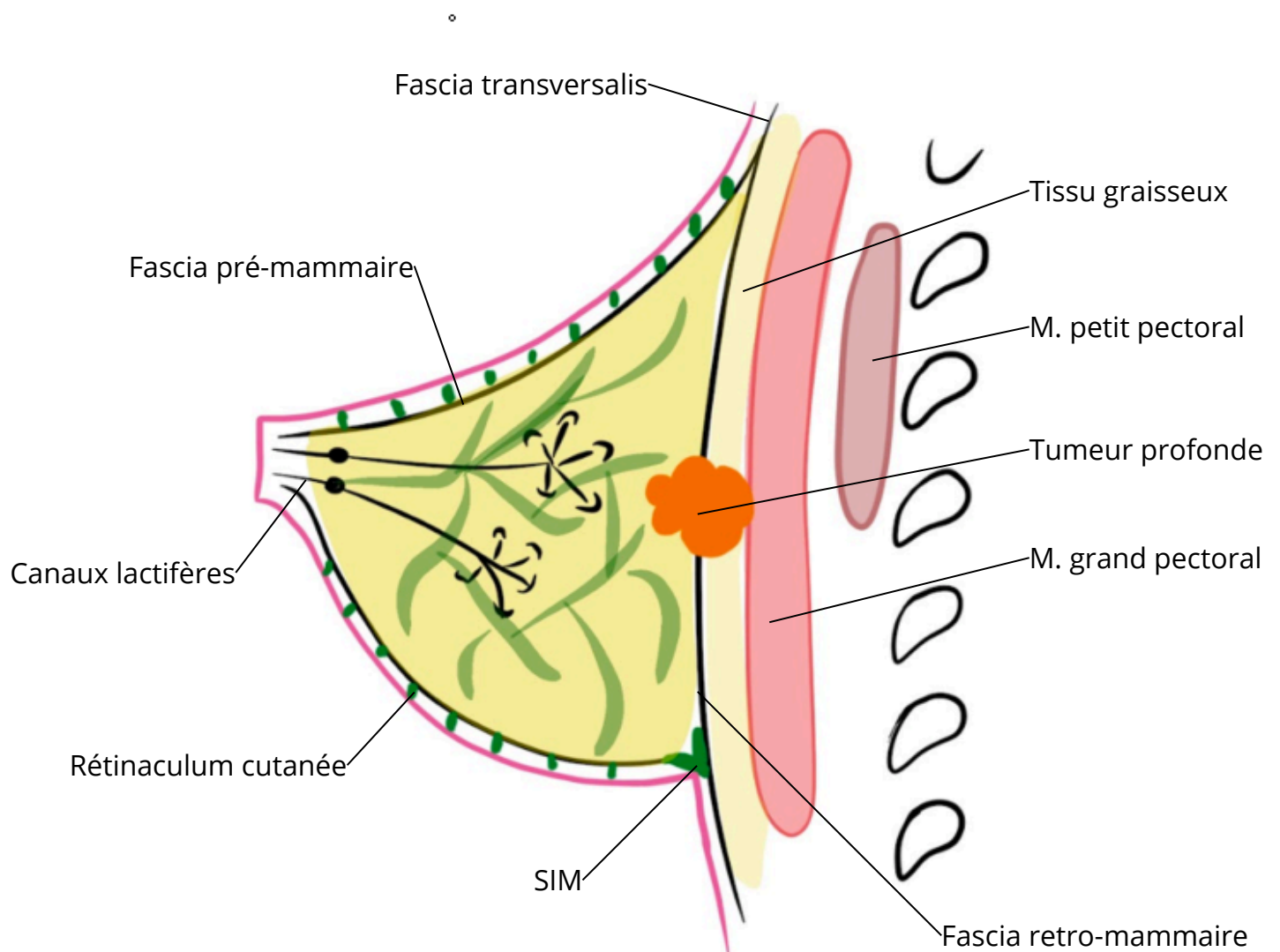
- 1 : Plus distal par rapport au muscle
- 2 : Sous le muscle
- 3 : Au dessus du muscle



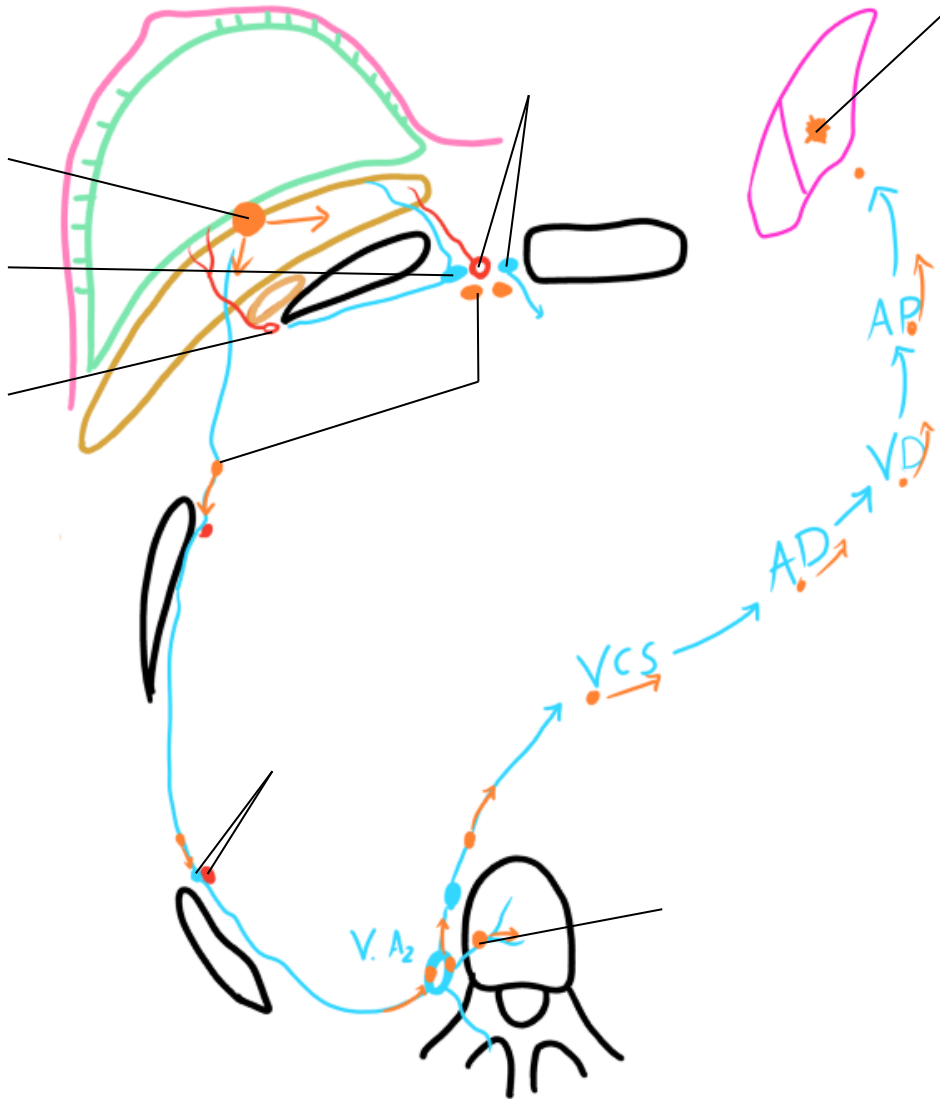
Titre :



Titre : Vue latérale de la glande mammaire



Titre :



Titre : Propagation du cancer du sein

